N° 18

18.

DE LA

GROSSESSE ANGULAIRE

THÈSE

Présentée et publiquement soutenue à la Faculté de Médecine de Montpellier

Le 24 Janvier 1906

PAR

J. VELLUET

Né à Aubigny-sur-Nère [Cher], le 16 Mai 1879

Pour obtenir le grade de Docteur en Médecine

LIBRARY

MONTPELLIER

IMPRIMERIE GUSTAVE FIRMIN, MONTANE ET SICARDI

Rue Ferdinand-Fabre et quai du Verdanson

1906

PERSONNEL DE LA FACULTÉ

MM. MAIRET (✻) . . . . . DOYEN
TRUC . . . . . ASSESSEUR

Professeurs

Clinique médicale	MM.	GRASSET (✻)
Clinique chirurgicale		TEDENAT.
Thérapeutique et matière médicale. . . .		HAMELIN (✻)
Clinique médicale		CARRIEU.
Clinique des maladies mentales et nerv.		MAIRET (✻).
Physique médicale.		IMBERT.
Botanique et hist. nat. méd.		GRANEL.
Clinique chirurgicale.		FORGUE.
Clinique ophtalmologique.		TRUC.
Chimie médicale.		VILLE.
Physiologie.		HEDON.
Histologie		VIALLETON.
Pathologie interne		DUCAMP.
Anatomie.		GILIS.
Opérations et appareils		ESTOR.
Microbiologie		RODET.
Médecine légale et toxicologie		SARDA.
Clinique des maladies des enfants		BAUMEL.
Anatomie pathologique		BOSC.
Hygiène.		BERTIN-SANS
Clinique d'accouchements.		VALLOIS.

Professeur adjoint : M. RAUZIER
Doyen honoraire : M. VIALLETON.
Professeurs honoraires :
MM. JAUMES, PAULET (O ✻), E. BERTIN-SANS (✻), GRYNFELT
M. H. GOT, *Secrétaire honoraire*

Chargés de Cours complémentaires

Accouchements.	MM.	N.
Clinique ann. des mal. syphil. et cutanées		VEDEL, agrégé.
Clinique annexe des mal. des vieillards. .		RAUZIER, prof. adjoi
Pathologie externe		JEANBRAU, agrég
Pathologie générale		RAYMOND, agrég

Agrégés en exercice

MM. DE ROUVILLE	MM. VEDEL	MM. SOUBEIRAN
GALAVIELLE	JEANBRAU	GUERIN
RAYMOND	POUJOL	GAGNIERE.
VIRES	ARDIN-DELTEIL	GRYNFELTT E

M. IZARD, *secrétaire.*

Examinateurs de la Thèse

MM. ESTOR, *président.*	JEANBRAU, *agrégé.*
FORGUE, *professeur.*	GUERIN, *agrégé.*

La Faculté de Médecine de Montpellier déclare que les opinions émises da les Dissertations qui lui sont présentées doivent être considérées com propres à leur auteur ; qu'elle n'entend leur donner ni approbation, ni impr bation.

A MON PÈRE ET A MA MÈRE

Faible témoignage de reconnaissance
et d'amour filial.

A MES SŒURS

A TOUS MES PARENTS

J. VELLUET.

A MON COUSIN

MONSIEUR LE PROFESSEUR MEYNIAL

A MONSIEUR LE PROFESSEUR AGRÉGÉ PUECH

A MON PRÉSIDENT DE THÈSE

MONSIEUR LE PROFESSEUR ESTOR

A MONSIEUR LE PROFESSEUR FORGUE

A MES AMIS

J. VELLUET.

DE LA

GROSSESSE ANGULAIRE

EXPOSÉ DU SUJET

Si le plus souvent l'œuf se greffe sur les faces et quelquefois sur le fond même de l'utérus, il peut arriver aussi qu'il se fixe sur un *angle* de l'utérus, au voisinage de l'orifice d'une des trompes de Fallope : Il en résulte des modifications qu'il est intéressant au praticien de bien connaître. Nous nous proposons de les étudier dans ce travail .

Nous avons été conduit à nous occuper de cette question par notre maître, M. le professeur agrégé Puech, qui lui a consacré un article dans la *Gazette des Hôpitaux* et a bien voulu nous communiquer ses observations.

Comme nous le verrons, cette question ne manque pas d'intérêt pratique : en effet, cette variété de grossesse ne semble pas constituer une rareté, mais surtout elle peut être d'un diagnostic fort difficile et induire en erreur le chirurgien et l'accoucheur le plus expérimenté : or, ce diagnostic, il importerait de l'établir de façon ferme, puisque de lui seul découle la conduite à tenir.

Après un court aperçu historique, nous définirons la grossesse angulaire, nous verrons ensuite au point de vue étiolo-

gique quelles ont été les causes qui furent invoquées pour expliquer cette localisation anormale de l'œuf. Passant à l'anatomie pathologique, nous étudierons les déformations que cette grossesse imprime à l'utérus, l'état de la muqueuse utérine, du placenta, et nous comprendrons pourquoi l'évolution de l'œuf se fait tantôt normalement, tantôt au contraire aboutit à l'avortement. Les phénomènes subjectifs et les signes objectifs nous arrêteront ensuite ; nous nous étendrons plus longuement sur le diagnostic et nous verrons quelles sont les nombreuses erreurs auxquelles peut donner lieu la grossesse angulaire, nous parlerons rapidement des confusions possibles avec le fibrôme utérin, la corne vide et dure donnant l'impression d'un corps fibreux, les tumeurs des ovaires et des trompes, les lésions inflammatoires des annexes, pour nous arrêter plus longuement sur celles qui sont le plus malaisées à éviter : la confusion avec la grossesse extra-utérine et avec la grossesse interstitielle. Nous dirons enfin un mot du pronostic et du traitement.

Mais, avant d'entreprendre cette étude, nous avons à cœur, arrivé au terme de notre scolarité, d'adresser nos sincères remerciements à tous les maîtres de cette Faculté et des hôpitaux qui nous ont aidé de leurs conseils et fait profiter de leur expérience.

MM. les professeurs Estor, Forgue et Jeanbrau, nous ont fait faire nos premières armes en chirurgie, qu'ils reçoivent l'assurance de notre profonde gratitude.

Nous remercions aussi MM. les professeurs Granel, Rauzier et Vires auxquels nous devons la plus grande partie de notre enseignement médical.

Nous regrettons d'avoir passé un temps trop court dans le service de M. le professeur Grasset et dans celui de M. le professeur Tédenat dont les leçons cliniques nous ont été si profitables.

Nous voulons tout spécialement témoigner notre reconaissance à M. le professeur agrégé Puech qui a été notre emier guide dans l'étude de l'obstétrique et qui nous apla- t avec la compétence et la clarté que nous lui connaissons us, les difficultés que nous aurions pu trouver dans l'étude s accouchements ; jamais nous n'oublierons les nombreux judicieux conseils qu'il nous donna pour notre thèse.

Merci enfin à notre cher cousin, le professeur Meynial, qui it pour nous comme un second père pendant les nombreuses nées d'études que nous avons passées dans cette ville et ui nous fit toujours un accueil si bon et si bienveillant.

M. le professeur Estor a bien voulu accepter la présidence notre thèse, nous lui adressons nos remerciements pour grand honneur qu'il nous fait.

CHAPITRE PREMIER

HISTORIQUE

D'après les recherches bibliographiques auxquelles nous nous sommes livré, nous pensons que l'étude de la grossesse angulaire est relativement récente et ne remonte pas à plus d'une dizaine d'années.

La première observation publiée, où il est fait allusion à la fixation de l'œuf sur une corne utérine et à son développement ultérieur, est due à M. le professeur agrégé Puech. Notre maître la communiqua le 19 avril 1893 à la Société de médecine et de chirurgie de Montpellier comme un exemple des difficultés que peut présenter dans certains cas le diagnostic entre la grossesse utérine et la grossesse extra-utérine. Immédiatement après l'accouchement, il introduisit sa main dans la cavité utérine et constata la fixation sur l'angle droit de l'utérus, du placenta logé pour ainsi dire dans une sorte « d'arrière-boutique. »

En 1895, dans le *New-York obstetrical society*, Vineberg (1) attira l'attention sur les difficultés que le développe-

(1) New-York obstetrical society. Discussion sur une communication de Malcolm M. Lean sur : « interstitial pregnancy simulating pelvic tumor celiotomy ».

ment irrégulier de l'utérus gravide peut entrainer au point de vue du diagnostic différentiel de la grossesse à son début.

En 1899, dans le *Wiener Klin. Wochens.*, Braün (1), dans un très intéressant article, parle très longuement du signe d'Hégar et signale ensuite au début de la grossesse, dans certains cas, le ramollissement des cornes et leur déformation.

Le 5 juillet 1900, dans le *Bulletin de la Société d'Obstétrique de Paris*, M. Bar publia trois observations sur une forme irrégulière de l'utérus pouvant devenir une cause d'erreur dans le diagnostic de la grossesse intra-utérine à son début. Dans cet article, M. Bar donne la cause de cette forme irrégulière et passagère de l'utérus et il insiste sur les erreurs de diagnostic dont elle peut être la cause.

La même année, le docteur Ouvrier rapporte dans sa thèse deux cas communiqués par le docteur Wassilieff et un autre personnel. Il en discute l'étiologie et le diagnostic.

En mars 1902 et en novembre 1903, M. Bar rapporte à la société d'obstétrique de Paris deux autres observations de grossesse angulaire, qui démontrent que tantôt l'évolution de l'œuf peut se faire vers la grossesse normale, ou bien vers l'avortement. Cette communication fut suivie d'une discussion intéressante, au cours de laquelle M. Budin se demanda s'il n'y aurait pas d'autres causes pouvant favoriser la déformation de la matrice, en particulier la disposition des fibres musculaires.

M. Schwab attira l'attention sur les analogies qui existent entre le placenta de l'œuf inséré dans la corne utérine et le placenta prœvia. Il signale ensuite la possibilité d'un placenta bordé par effacement d'un angle et décollement placentaire.

---

1 Braün Uber Fruhdiagnose der gravidität Wiener. Klin, Woch, p. 243. 1899 et gel. gynœk gesellschaft in Wien, 24 janvier 1899.

Enfin, à cette même séance, M. Brindeau communique un cas semblable observé à l'hôpital Saint-Louis et dans lequel on fit la laparotomie par suite d'une erreur de diagnostic.

M. Bar conclut en rappelant les difficultés du diagnostic de ces cas et insiste de nouveau sur les causes de cette pseudo-tumeur juxta-utérine due à la localisation spéciale de la greffe ovulaire. Quant à la présence du placenta bordé, contrairement à M. Schwab, il lui donne une tout autre origine (1).

En novembre 1903, M. Mortagne rapporte, à la Société d'obstétrique de Paris, une observation où il montre la difficulté de diagnostic au début de la grossesse avec forme anormale de l'utérus, et l'importance du sillon caractéristique dans la grossesse extra-utérine.

A la même Société, le 17 novembre 1903 (2), le docteur Wassilief, après avoir rappelé les deux observations publiées par le docteur Ouvrier, rapporte une troisième observation. Il donne à cette variété de grossesse le nom de « grossesse augulaire ».

En janvier 1904, M. le professeur agrégé Puech, (3) communique à la Société des sciences médicales de Montpellier une seconde observation. Dans ce cas, la grossesse se termina par un avortement à quatre mois et demi. M. Puech fit non seulement ressortir les difficultés de diagnostic, mais encore l'influence de cette localisation de la greffe sur le développement du placenta et sur l'évolution de la grossesse. La même année (décembre 1904). M. Puech fit paraître dans la *Gazette des Hôpitaux* un article très intéressant sur la grossesse an-

---

(1) *Bulletin de la Société d'Obstétrique de Paris*, novembre 1903.
(2) *Bulletin de la Société d'Obstétrique de Paris*, décembre 1903.
(3) *Montpellier-Médical*, 1904.

gulaire que nous avons mis bien souvent à contribution dans notre travail.

Enfin, le 16 février 1905, M. Buffnoir communiqua à la Société d'obstétrique de Paris un nouveau cas de grossesse angulaire à diagnostic difficile et à évolution vers la grossesse normale.

CHAPITRE II

DEFINITION

En quoi consiste l'anomalie à laquelle nous faisons allusion et que Wassilieff a appelée grossesse angulaire ?

Prenons les choses au début et voyons quel peut être le sort d'un ovule que vient de mettre en liberté la rupture d'une vésicule de de Graaf. Supposons-le fécondé au niveau même de l'ovaire : que va-t-il se passer ?

Il peut se greffer sur l'ovaire et s'y développer ; il peut, au cours de son cheminement vers l'utérus à travers la trompe, s'arrêter et se fixer sur un point de cette dernière : d'où les diverses variétés de grossesse ectopique.

Parmi ces variétés de grossesse extra-utérine, il en est une assez rarement observée, qui mérite, en l'espèce, d'attirer particulièrement notre attention et sur laquelle nous aurons plus tard à revenir. Nous voulons parler de la grossesse interstitielle résultant de l'arrêt et du développement de l'œuf dans la courte portion de la trompe qui chemine au travers de la paroi utérine.

Entre cette dernière variété de grossesse ectopique et la grossesse intra-utérine normale, il y a place pour une forme, en quelque sorte intermédiaire, qui cesserait d'être une grossesse extra-utérine et ne serait pas, au moins au début, une

grossesse normalement située. En d'autres termes, l'œuf au lieu de s'accroître immédiatement au dehors de l'*ostium tubæ* comme dans la variété interstitielle, au lieu de se fixer, comme c'est la règle, sur l'une des faces de l'utérus, peut se greffer juste en dedans de l'orifice de la trompe dans la corne utérine proprement dite.

Ainsi, comme le remarque M. Bar (1) : « On peut, par une suite de degrés insensibles, passer de la grossesse tubaire vraie, à la grossesse tubo-utérine et enfin à ces cas dans lesquels l'œuf se greffe dans la cavité utérine, mais si près de l'ostium que pendant les premiers temps de la grossesse la corne utérine seule se développe et donne à la main qui la palpe la sensation d'une tumeur flanquant l'utérus hypertrophié ».

C'est à cette variété de grossesse résultant du développement d'un œuf fixé au voisinage de l'ostium tubæ qu'avec Wassillieff et notre maître M. Puech, nous donnons le nom de grossesse angulaire.

---

(1) Société d'obstétrique de Paris, février 1898.

CHAPITRE III

FREQUENCE

La grossesse angulaire est-elle fréquente ?

A en juger par le petit nombre d'observations publiées et que nous reproduisons dans cette étude, il semblerait que cette greffe de l'œuf dans la corne utérine constitue une rareté.

Cependant, nous pensons que ces faits ne sont pas si rares qu'on pourrait le croire. D'une part, en effet, cette anomalie ne se présente que dans les trois ou quatre premiers mois de la gestation, et constitue un état passager ; d'autre part, elle ne se manifeste souvent par aucun ou peu de symptômes subjectifs. Il est donc permis de supposer que bon nombre de ces cas ont échappé à l'examen des accoucheurs parce que les femmes viennent rarement consulter à cette époque de la grossesse lorsque rien ne les y sollicite. C'est donc parfois tout à fait fortuitement que le médecin au cours d'un examen se rendra compte de cette fixation anormale de l'œuf.

D'autres fois, au contraire, les phénomènes subjectifs peuvent être si bruyants et le diagnostic si difficile qu'un certain nombre de grossesses angulaires ont été, comme nous le ver-

rons plus loin, prises pour des grossesses extra-utérines ou interstitielles.

Nous n'en voulons pour preuve que le cas ci-dessous rapporté par M. Tédenat dans le *Montpellier Médical* 1893 ; on avait cru, au début, avoir affaire à une grossesse extra-utérine, alors que par la suite il fut bien démontré qu'il s'agissait d'une grossesse anormale.

Il nous semble bien que ce cas, ainsi d'ailleurs que d'autres semblables, peut être classé parmi les cas de grossesse angulaire.

Observation Première

Professeur Tédenat. — *Montpellier-Médical*, 1893

Appelé à examiner une femme qui depuis trois ou quatre mois n'avait plus ses règles, je constate par la palpation une tumeur siégeant dans le côté droit de l'abdomen et paraissant indépendante de l'utérus.

En raison de ces signes, je diagnostique une grossesse extra-utérine. Quelques mois après, je vois cette même malade, et, dans le côté droit encore, je trouve une tumeur allongée qui me paraît contenir un fœtus : pour mieux préciser son siège, j'introduis une sonde dans l'utérus ; les manœuvres auxquelles je me livre semblent m'indiquer que j'atteins le fond de l'organe avec cet instrument.

Ces constatations faites, il n'est plus douteux pour moi qu'il s'agit là d'une grossesse extra-utérine et une opération s'impose. Elle est, en effet, décidée pour une date assez rapprochée, mais deux ou trois jours après, je remarque que la tumeur tend à se confondre de plus en plus avec l'utérus. Je patiente un peu et un matin je découvre un utérus gravide tout à fait normal où le fœtus a pris une bonne position.

J'ai appris que l'accouchement a eu lieu à terme et dans de bonnes conditions.

M. Tédenat ajoute : « J'ai cherché l'explication de ce fait, mais les hypothèses qui se sont présentées à mon esprit ne m'ont pas satisfait. Je me suis demandé si cette femme n'avait pas un utérus à deux cornes et si la grossesse ne s'était pas développée dans la corne droite, tandis que la gauche s'hypertrophiait.

« Cette supposition est peut-être vraie, mais je ne l'affirme pas. Toutefois l'hypothèse d'une grossesse interstitielle me paraît inadmissible étant donné que cette dernière, comme la grossesse tubaire, se rompt presque constamment. »

Voici d'ailleurs comment s'exprime M. Bar (1), au sujet de la fréquence de la grossesse angulaire : « Cette insertion n'est pas un fait rare si j'en juge par la fréquence des cas dans lesquels on trouve au début de la grossesse l'utérus irrégulièrement développé. Il ne se passe, en effet, guère de mois où je n'aie l'occasion de la constater à la consultation annexée à mon service ».

Sans pouvoir, malheureusement, établir par des chiffres la proportion des grossesses angulaires, nous pensons, nous aussi, que cette variété de grossesse se rencontre assez souvent.

Y a-t-il des causes qui prédisposent à la grossesse angulaire ?

C'est ce que nous allons maintenant essayer de rechercher.

---

(1) Société d'obstétrique (5 juillet 1900).

CHAPITRE IV

ETIOLOGIE

On a mis en avant bien des causes pour expliquer la production de la grossesse extra-utérine.

C'est ainsi qu'on a invoqué une inflammation aiguë ou chronique antérieure susceptible d'altérer la surface de la trompe, de détruire son épithélium à cils vibratiles et même de l'oblitérer. Une tumeur du voisinage, des brides péritonéales, une malformation de la trompe pourraient également déterminer l'arrêt de l'œuf en un point du canal tubaire et être ainsi causes de grossesse ectopique.

Sans nier absolument l'influence de ces divers facteurs dans la production de la gestation extra-utérine, il faut bien reconnaître, cependant, que dans nombre de ces cas, nous ignorons complètement pourquoi l'œuf se greffe en dehors de la cavité utérine.

S'il nous est difficile d'affirmer la cause d'une grossesse ectopique, à plus forte raison nous sera-t-il plus difficile encore de savoir pourquoi l'œuf parvenu dans la cavité utérine se greffe en tel ou tel point de la matrice. Les divers traités nous apprennent que l'ovule fécondé se fixe avec une fréquence à peu près égale sur la face antérieure et sur la face

postérieure de l'utérus (1), mais ils ne nous en donnent pas la raison. C'est assez dire que nous ne saurions expliquer nous-même la fixation de l'œuf dans une corne. Cependant il y a peut-être à ce fait des raisons tirées de quelques particularités de structure de la muqueuse utérine au moment précis de l'arrivée de l'ovule dans l'utérus.

« Lorsque l'œuf arrive, dit Tarnier (2), huit ou dix jours après sa sortie de l'ovaire dans la cavité utérine, il y rencontre une muqueuse turgescente, mamelonnée, formant un grand nombre de plis que l'on a comparés aux cirvonvolutions cérébrales. Il est arrêté par l'un de ces plis et pressé entre deux points opposés de la muqueuse ; il la déprime et s'y creuse une petite loge ».

Le hasard seul ou une disposition particulière de ces replis au voisinage de l'*ostium tubæ* est-il cause de l'arrêt de l'œuf en ce point ?

Peut-être en est-il ainsi, nous ne pouvons l'affirmer. Il en est de même de l'étiologie du placenta. Il y a, en effet, sur cette question beaucoup d'obscurité.

Peut-être pourrait-on incriminer les états pathologiques antérieurs de la muqueuse ou la multiparité. Nous avons recherché cette influence sur l'étiologie et nous avons trouvé que : sur les 19 cas de grossesse angulaire que nous avons recueillis, 9 fois on avait affaire à des femmes multipares. La multiparité ne doit donc pas être invoquée comme cause prédisposante.

Pour Vineberg, il faudrait accuser la métrite qui gêne le développement de l'utérus. Bar, au contraire, ne pense pas qu'il en soit ainsi : « Il n'est pas rare, dit-il, de rencontrer

---

(1) Tarnier et Chantreuil. Traité de l'art des accouchements, p. 278.
(2) Tarnier et Chantreuil. Traité de l'art des accouchements, p. 213.

cette anomalie chez les primipares qui n'ont jamais présenté de signes de métrite ; pour mon compte je n'ai pu incriminer nettement cette cause dans aucun des faits que j'ai observés. Nous avons recherché ce qu'il pouvait y avoir de vrai dans l'assertion de Vineberg, mais dans les observations que nous avons pu réunir nous n'avons pas trouvé la métrite dans les antécédents pathologiques de la parturiente.

Braün, de même que Bar, attribue cette forme de grossesse à la greffe de l'œuf dans une des cornes utérines sans parler de métrite. M. le professeur Puech se range aussi à l'avis de M. Bar :

« Je pense, dit ce dernier (1), qu'il convient de l'attribuer à la greffe de l'œuf dans une des cornes utérines, non loin de l'*ostium tubæ*. On peut, en un mot, trouver tous les degrés entre l'insertion de l'œuf dans la trompe et sa greffe sur le milieu de la paroi de la cavité utérine. Ces degrés sont : l'insertion interstitielle, l'insertion tubo-utérine, l'insertion intra-utérine, mais voisine de l'*ostium tubæ*. C'est cette dernière qui entraîne un développement plus rapide de la corne utérine, des modifications plus marquées dans sa consistance et finalement les irrégularités de forme. »

A l'appui de son opinion, il dit que dans plusieurs cas il fit le toucher intra-utérin immédiatement après l'accouchement et qu'il reconnut que le placenta était inséré du côté ou se trouvait la corne dilatée et molle.

C'est du reste ce que fit M. Puech dans le cas qu'il communiqua à la Société de médecine et de chirurgie de Montpellier 1893 et que nous reproduisons ci-dessous pour montrer que l'insertion placentaire se trouvait bien sur la corne utérine.

---

(1) Société d'obstétrique, 1900.

Observation II

Puech. — Société de médecine et de chirurgie pratique de Montpellier, 1893

Marie S..., originaire des Hautes-Pyrénées, âgée de 25 ans, domestique, entre, dans les premiers jours de janvier 1892, dans le service de gynécologie de M. le professeur Grynfeltt pour une tumeur abdominale, dont le début remonterait à peu de temps. Elle nie tout rapport sexuel ; cependant l'exploration vaginale nous permit vite de nous rendre compte de la non-véracité des ses affirmations sur ce point.

Déjà par le simple palper, il est facile de s'assurer de l'existence d'une tumeur paraissant surtout développée à droite de la ligne médiane. Mieux encore, par le toucher combiné au palper, on en reconnaît les différents caractères : cette tumeur remonte assez haut au-dessus de la branche horizontale du pubis, est assez volumineuse, arrondie, régulière et paraît isolable de l'utérus dont on peut sentir le fond derrière le pubis. Aménorrhée absolue depuis près de quatre mois, pas de pertes blanches ; quelques vagues douleurs abdominales. D'abord négative, l'auscultation permit, à quelque temps de là, d'entendre très nettement des bruits de cœur fœtaux.

L'existence d'une grossesse — le diagnostic avait été réservé jusque-là — ne fit donc plus de doute. Mais, en raison des constatations relatives au siège de la tumeur et à sa pseudo-indépendance de l'utérus, on put se demander, pendant quelque temps, s'il ne s'agissait pas d'une grossesse extra-utérine.

La femme fut gardée dans le service, peu à peu les choses se régularisèrent : la tumeur devint de plus en plus franche-

ment médiane et il fut bientôt évident que nous avions affaire à une grossesse normale.

L'accouchement eut lieu à terme le 4 juin 1892 et sans le moindre accident.

Sur l'invitation de M. Grynfeltt, qui était présent, j'introduisais la main dans l'utérus aussitôt que le fœtus fut expulsé pour me rendre compte du lieu d'insertion du placenta et rechercher la cause qui avait pu déterminer le développement irrégulier de l'utérus au début de la grossesse. Après avoir franchi l'anneau de Bandl, ma main trouva le placenta logé dans une sorte « d'arrière-boutique » au niveau de l'angle droit de l'utérus.

Le 3 août de l'année suivante, cette femme venait de nouveau dans le service pour avorter à cinq mois de deux jumeaux.

Enfin, Bar, le 20 mars 1902, appelle de nouveau l'attention sur la cause de ces grossesses qui est l'insertion de l'œuf près de l'*ostium tubæ*.

Ceci dit, étudions, au point de vue anatomo-pathologique, quelles modifications subissent l'utérus, l'œuf et le placenta.

CHAPITRE V

ANATOMIE PATHOLOGIQUE

Comme toute grossesse, la grossesse angulaire imprime des modifications aux diverses parties de l'utérus, mais laissant de côté les modifications générales à toutes les grossesses, nous étudierons uniquement ici celles causées spécialement par l'insertion anormale de l'œuf.

Et d'abord, demandons-nous s'il n'y a pas une prédominance de la part de l'œuf à se greffer sur une corne plutôt que sur une autre, en d'autres termes si la grossesse angulaire est plus fréquente à droite qu'à gauche.

Nous ne le pensons pas, car d'après la statistique que nous avons faite, nous relevons que l'hypertrophie du début siégeait à peu près également tantôt à droite tantôt à gauche. Voici, du reste, un tableau qui nous renseignera parfaitement sur cette question.

Cas où l'hypertrophie siégeait :

A droite :	*A gauche :*
Cas de M. Puech, avril 1892.	Cas de M. Bar, 1896.
— Bar, 20 mai 1898.	— Bar, 1899.
— Tédenat, *Montpellier médical*, 1893.	— Bar, 1902.
— Ouvrier, 1899.	— Wassilieff, 1895.
— Mercier, 1885.	— Wassilieff, 1899.
— Bar, 1903.	— Mortagne, 1903.
— Buffnoir, 1905.	— Wassilieff, 1903.
— Puech, 1905.	— Puech, 1904.
— Puech, 18 oct. 1904.	

M. Brindeau, dans son observation de 1903, ne nous dit pas de quel côté se trouvait la tumeur flanquant l'utérus ; cependant, par ce tableau, nous voyons que l'œuf se greffe également aussi bien sur la corne droite que sur la corne gauche.

C'est naturellement la corne utérine sur laquelle sera greffé l'œuf qui nous présentera les modifications les plus marquées. Ces modifications porteront surtout sur la forme et la différence de consistance de cette corne avec le reste de l'utérus.

Que doit-il arriver lorsque l'œuf greffé près de l'ostium tubæ commence à se développer ? Par suite de sa présence les tissus voisins se laissent distendre, se ramollissent, se dilatent et finissent par se modeler sur lui. Il en résulte une irrégularité de forme de l'utérus, irrégularité d'autant plus marquée, que tout le reste de l'utérus, y compris l'autre corne vide, ne se développe pas parallèlement, ni aussi rapidement que la corne pleine.

« Par suite de cette expansion unilatérale l'utérus, suivant la pittoresque comparaison de Bonnaire, se trouve défiguré comme l'est le visage d'un individu porteur d'une fluxion dentaire ». Puech (1).

Cette irrégularité de forme et de volume de la corne a été observée dans tous les cas et c'est, comme nous le verrons plus tard, ce qui rend le diagnostic si délicat ; de plus, dans quelques cas, cette pseudo-tumeur paraît comme indépendante de l'utérus et peut être mobilisée ; il existe, enfin, entre la corne hypertrophiée et le reste du corps de l'utérus une dépression que M. Bar appelle une zone intermédiaire et qui rappelle le sillon qui se rencontre dans la grossesse extra-

(1) Puech, *Gazette des Hôpitaux*, 1er décembre 1900.

utérine. Il est vrai cependant que dans ce cas il est beaucoup plus net et beaucoup plus profond.

Le volume et la forme de cette corne varient suivant l'âge de la grossesse. De la grosseur d'une noix au début, et d'autant plus hémisphérique que l'œuf est situé près de l'ostium tubæ, elle atteint vers le troisième mois le volume d'un gros œuf ou d'une mandarine et tend, à partir de ce moment, à se confondre de plus en plus avec l'utérus.

Voici d'ailleurs quelques observations de M. Bar avec schémas qui, mieux qu'une description, nous montreront la forme de ces cornes hypertrophiées (1).

Observation III

De M. Bar

« J'examine, le 10 novembre 1896, une dame enceinte pour la troisième fois ; elle a eu ses règles pour la dernière fois le 5 septembre, et est donc enceinte de sept semaines environ.

Je pratique le toucher combiné avec le palper et, au-dessus du col, je trouve (*fig.* 1) le corps utérin volumineux, mais dur.

A droite, le corps de l'organe se délimite bien ; à gauche, il est net, l'utérus paraît flanqué d'une tumeur contrastant par sa mollesse avec la consistance du corps utérin.

En cherchant à préciser les connexions de cette masse avec le corps utérin, je perçois, par le toucher, un sillon sur le

(1) Bar. Société d'obstétrique, 1900.

fond de l'organe ; il ne me semble pas que ce sillon se continue sur la face antérieure.

Fig I. — Utérus avec corne gauche distendue
A. — Corps utérin vide de consistance dure.
B. — Corne gravide de consistance.
C. — Zone intermédiaire.

J'eus tout d'abord la pensée que cette masse molle, située à gauche était tangente à l'utérus et qu'il s'agissait d'une grossesse extra-utérine : mais j'abandonnai vite ce diagnostic et je me prononçai pour une grossesse utérine avec corne anormalement développée. L'événement me donna raison ».

Voici un second fait :

Observation IV

Bar. — Société d'obstétrique de Paris, 5 juillet 1900

« J'examinai le 20 mai 1898, à ma consultation, Mme F... ; elle avait eu ses règles pour la dernière fois le 13 mars : elle était donc enceinte de 6 à 7 semaines. En pratiquant le toucher combiné au palper, je trouvai la corne droite allongée et très molle, tandis que, du côté gauche, le corps utérin, non ramolli, se continuait directement avec le col sans qu'il y ait eu entre ces parties, interposition de la zone molle correspondant au segment inférieur. (Fig. 2.)

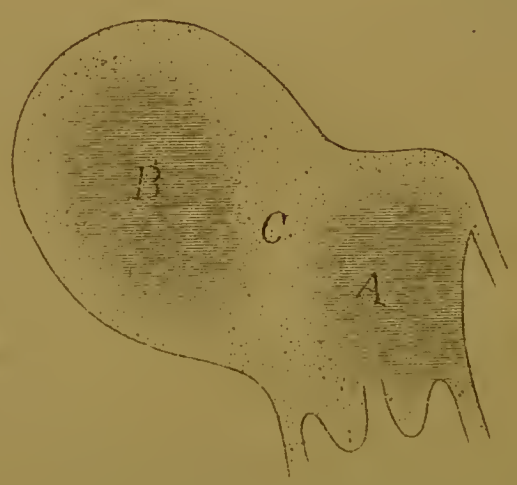

Fig. II. — Utérus avec corne droite distendue
A. — Corps utérus vide de consistance dure.
B. — Corne gravide de consistance molle.
C. — Zone intermédiaire.

J'eus l'occasion d'examiner cette dame à nouveau quinze jours plus tard : l'utérus avait sa forme normale ; le corps utérin avait un contour régulier : il était séparé du col par la zone molle habituelle. »

Cette observation et la précédente, dans lesquelles nous constatons en même temps l'hypertrophie de la corne et sa mollesse toute spéciale, nous amènent à nous occuper main-

tenant de la seconde modification essentielle de cette corne déterminée par la localisation de la greffe, c'est-à-dire de son changement de consistance et de sa mollesse particulière par rapport au reste de l'organe.

La grossesse détermine, dès les deux premiers mois, un changement de consistance de la matrice, l'utérus, en effet, perd sa dureté ligneuse qu'il possédait à l'état de vacuité pour devenir plus mou, plus souple et par cela même plus compressible : il donne, au toucher combiné avec le palper, la sensation de « figue mûre » (Bonnaire).

Ce ramollissement, cette souplesse et cette compressibilité sont surtout accentués au niveau du segment inférieur dans la grossesse normale et c'est sur cette modification de l'isthme qu'insistait Hégar (1) pour déterminer le diagnostic d'une grossesse à son début.

Lorsque l'œuf se greffe au niveau d'une des cornes utérines, c'est par cette corne que débute le changement de consistance de l'utérus.

Dans ces cas, la corne gravide, contrairement à l'opinion de Schaüta, a toujours été constatée comme très ramollie ; et cette mollesse très localisée tranche sur la dureté conservée du corps et de l'autre corne de la matrice.

« La portion de l'organe formant tumeur, dit M. Puech (2), et celle qui a échappé à l'ampliation fournissent à la main qui les explore des sensations différentes : tandis que le corps de l'utérus a conservé sa consistance ferme habituelle, la corne qui est le siège de l'hypertrophie contraste par sa mollesse. De plus, cette corne distendue jouit d'une mobilité relative, comme s'il existait entre elle et le reste de l'utérus une zone

---

(1) Hégar. Diagnose der fruchster Schangerchaft période. Deütche médicinische Wochenschrift. 1895.

(2) Puech, *Gazette des Hôpitaux*, 1er décembre 1904.

où le ramollissement est plus prononcé, analogue à celle qui se produit entre la corne et le col au niveau de l'isthme, et dont Hégar a montré l'importance dans le diagnostic de la grossesse à ses débuts. »

De même que M. Bar, nous considérons comme n'étant pas fondée l'opinion de Schauta, d'après laquelle la partie du corps remplie par l'œuf est celle qui est dure, car nous avons cherché dans tous les cas observés s'il était fait mention de cette dureté et nous avons toujours trouvé, au contraire, que la corne gravide était molle. Aux deux observations précédentes, nous pouvons en ajouter d'autres qui confirment le même fait.

Observation V

Bar. — *Bulletin de la Société d'Obstétrique de Paris*, 5 juillet 1900.

Mme H... était enceinte de deux mois quand je la vis le 5 mai 1899. Elle souffrait dans la région iliaque droite ; je

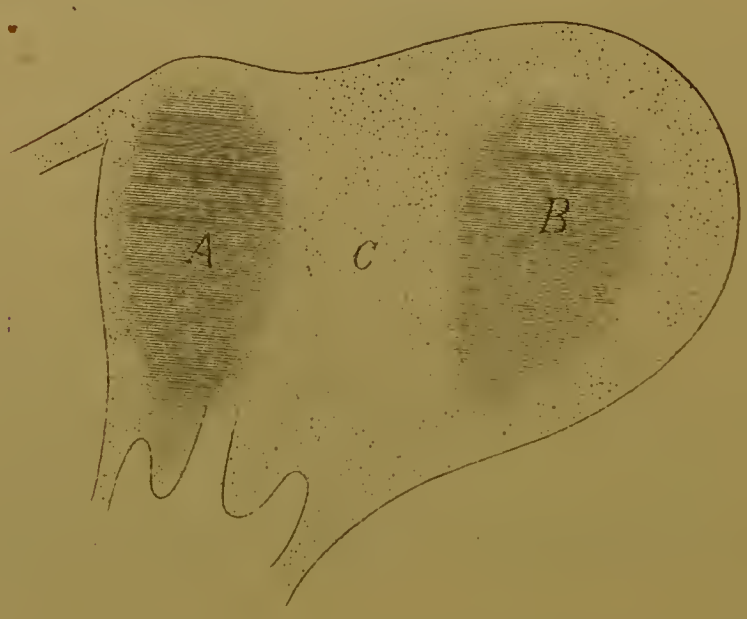

Fig. III. — Utérus avec forme gauche distendue.
A. — Corps utérin vide, de consistance dure.
B. — Corne gravide, de consistance molle.
C. — Zone intermédiaire.

l'examinai et je trouvai l'utérus irrégulier : la corne gauche était très développée et molle : le corps utérin resté dur se continuait directement avec le col. Cette forme irrégulière avait complètement disparu au quatrième mois.

Observation VI

Dr Wassilieff (1)

Mme X..., âgée de 32 ans, ayant déjà eu un enfant il y a cinq ans, a eu ses règles pour la dernière fois le 11 décembre 1901.

A partir du 1er janvier, vomissements fréquents le matin au réveil. Les seins sont devenus sensibles et volumineux.

A partir du 20 janvier, ces phénomènes disparaissent, en même temps, ballonnement du ventre et douleurs dans le côté gauche. Le 23 janvier, légères pertes de sang, les douleurs augmentent, ainsi que le ballonnement du ventre. Un médecin consulté fit quelques pansements sans apporter d'amélioration.

Le 20 février, il y eut un écoulement d'eau rousse avec exacerbation des douleurs. Le médecin affirma que la malade n'était pas enceinte et proposa de faire un écouvillonnage de l'utérus, opération qui fut pratiquée le 28 février.

Le 15 mars, la malade n'allant pas mieux, on consulta un autre médecin qui déclara qu'une opération radicale serait nécessaire. Je vois la malade le 20 mars 1902 et, après avoir recueilli les renseignements ci-dessus, je procède à l'examen et je constate ce qui suit :

---

(1) Wassilieff, *Bulletin d'Obstétrique*, 17 décembre 1903.

Voussure de l'hypogastre gauche ; au palper, masse arrondie du volume d'une mandarine, mobile et douloureuse, rien à droite ; à l'aide du toucher, je trouve un utérus débordant le pubis d'un travers de doigt faisant corps avec la masse gauche, celle-ci séparée de l'utérus par une dépression sensible et de consistance *molle* plutôt que fluctuante. L'utérus et masse accolée sont mobiles simultanément. Col mou entr'ouvert. Seins volumineux, sensibles, écoulement séreux par le mamelon, état général assez bon, pouls rapide (100) et petit ; pas d'œdème des jambes.

J'ai porté le diagnostic de grossesse extra-utérine et proposé une opération que la malade refusa, et elle fit bien, car un mois après mon premier examen, je pus constater le développement d'un utérus gravide normal.

L'accouchement se fit normal le 22 septembre 1902 : enfant de sexe masculin du poids de 3 kilos 800.

1° Par suite de la distension considérable résultant du développement de l'œuf, la *corne*, qui est le siège de la greffe ovulaire, subit un amincissement plus ou moins marqué. En dehors du développement progressif de l'œuf, la distension et l'amincissement s'expliquent encore par la constitution même des cornes utérines : comme le segment inférieur, la région des cornes représente dans l'utérus un lieu de moindre résistance. Les faisceaux musculaires qui entrent dans la constitution de la corne sont, en effet, beaucoup moins nombreux et beaucoup moins forts que sur les faces antérieures et postérieures de l'utérus, aux points où se sont fusionnés les deux canaux de Müller. Ainsi se conçoit la possibilité d'une rupture dans la grossesse angulaire.

Par les mêmes raisons anatomiques, on peut expliquer aussi la production d'un enchatonnement du placenta après l'accouchement.

2° Nous n'avons pas à décrire les modifications subies par la *muqueuse* qui sont celles que l'on rencontre dans toute grossesse. Nous ferons seulement remarquer que la muqueuse au niveau des cornes, comme au niveau du segment inférieur « est pauvre, peu épaisse et partant constitue un mauvais terrain pour le développement du placenta (Puech). Si elle s'hypertrophie, si ses différentes couches et les faisceaux conjonctifs interglandulaires se développent, ce développement s'accomplit dans de moins bonnes conditions et peut aboutir à la formation d'un placenta anormal. « Cette défectuosité du terrain peut expliquer la mort de l'œuf et consécutivement l'interruption précoce de la grossesse ». (Puech.)

3° Inséré dans une région peu riche en éléments vasculaires, le *placenta* présente des modifications très analogues à celles que l'on observe lorsque son implantation se fait sur le segment inférieur. L'œuf, suivant la remarque de Bar, peut être comparé à une plante pleine de vie qui, poussant dans un terrain pauvre, est obligé d'envoyer ses racines au loin à la recherche des éléments nécessaires à son développement. De là, les aspects un peu particuliers offerts par le placenta dans la grossesse angulaire.

Dans une observation de M. Puech que nous reproduisons plus loin, le placenta présentait deux parties distinctes : l'une épaisse, charnue correspondait à la partie insérée en dedans de la corne sur la muqueuse utérine normale ; l'autre amincie, aplatie « en limande », insérée sur la corne même et rappelant l'aspect d'une portion de placenta inséré sur le segment inférieur.

D'autres fois, le placenta est *bordé*. Schwab (1) rattache la production du placenta bordé à la présence de petites hémor-

---

(1) *Bulletin de la Société d'Obstétrique de Paris*, novembre 1903.

ragies. Pour M. Bar, la cause la plus fréquente du placenta bordé n'est pas la présence d'hémorragies au pourtour du chorion basal « mais l'insertion de l'œuf sur un caduque malade, peu épaisse, peu riche. En pareil cas, le placenta se développe mal, le chorion basal reste de faible étendue, mais à un moment donné la vitalité du fœtus oblige les villosités à franchir les bords du chorion basal et à s'étendre au-delà. » Ce sont là, en effet, les conditions qui existent, nous l'avons vu pour la muqueuse qui tapisse les cornes utérines au voisinage de la trompe. Nous savons, d'autre part, que le placenta bordé se rencontre fréquemment lorsqu'il existe de l'endométrite.

CHAPITRE VI

EVOLUTION

Habituellement, la grossesse angulaire ne donne lieu à aucun incident notable et évolue jusqu'à terme pour se terminer par un accouchement normal.

Aussi bien l'irrégularité de forme de l'utérus, résultant de la greffe de l'œuf dans une des cornes, ne constitue qu'un phénomène passager qui disparaît avec les progrès de la gestation.

« L'irrégularité de la forme de l'utérus est un phénomène du début de la grossesse ; elle a précédé, dans les faits où j'ai pu suivre le développement de l'organe, l'apparition du signe d'Hégar. Elle est très passagère, je ne l'ai vue persister jusqu'au quatrième mois que dans un seul cas, elle s'observe surtout pendant le deuxième mois ». (Bar) [1].

Voici, d'après M. Puech (2), comment les choses se passent : après avoir distendu la corne utérine sur laquelle il se greffe, l'œuf continuant à s'accroître gagne peu à peu le milieu de l'utérus où il trouve pour son développement des conditions

(1) *Bulletin de la Société d'Obstétrique de Paris*, 1900.
(2) *Gazette des Hôpitaux*, décembre 1904.

bien plus favorables : la portion d'utérus qui n'avait point, ou n'avait que peu, jusque-là, participé à l'ampliation se distend et se ramollit au fur et à mesure que l'œuf grandit. Finalement l'utérus se développe comme dans une grossesse normale, c'est-à-dire présente une distension et une consistance uniformes » (Puech).

Mais la grossesse angulaire n'évolue pas toujours d'aussi heureuse façon. La greffe et le développement de l'œuf dans une corne utérine peuvent entraîner un certain nombre d'accidents.

M. Bar, à la Société d'obstétrique de Paris 1903, a insisté particulièrement sur les risques d'*avortement* : à l'appui, il citait l'observation que nous rapportons ci-dessous :

Observation VII

(Bar.— *Société d'Obstétrique de Paris*, 1903)

Mme X... a eu deux grossesses qui se sont terminées à terme par la naissance d'enfants vivants et bien portants. Elle n'a jamais eu d'avortement. Elle a eu ses règles pour la dernière fois le 20 août. Je l'ai vue le 6 octobre. Elle était donc enceinte de six semaines. J'ai trouvé le corps utérin augmenté de volume. La corne droite formait une tumeur molle, semblant séparée du reste du corps utérin qui était dur. C'était la déformation utérine que je vous ai décrite et que l'on rencontre si fréquemment. Le 6 novembre, Mme X... fut prise de douleurs, eut une hémorragie et le 7 au matin, elle expulsait un sac décidual. J'ai pu extraire celui-ci presque intact. Je l'ai placé sur une planchette tel que je l'ai extrait, c'est-à-dire en plaçant en haut la face qui se trouvait en avant dans le vagin.

La caduque forme un sac rupturé en haut et à droite, en bas on voit un prolongement décidual qui s'avançait dans la partie de l'utérus qui fut devenue le segment inférieur.

En avant et à gauche se trouve un fin prolongement qui s'enfonçait vers l'ostium tubæ. En haut et à droite ce fin prolongement n'existe pas. Le sac est élargi et si l'on relève le lambeau de la face antérieure, on voit la caduque réfléchie plissée. L'œuf s'était greffé dans cet angle. J'ai pu m'assurer, en faisant une coupe dans cette région, que derrière cette caduque plissée et déteinte, moins foncée, était l'œuf. La disposition de l'œuf se rapprochait de celle qui est représentée sur la figure 15 du *Traité d'accouchement* d'Olshaüsen et Weit.

L'observation suivante communiquée par M. le professeur agrégé Puech à la Société des Sciences médicales de Montpellier, témoigne encore de l'influence fâcheuse que peut exercer sur l'évolution de la grossesse l'insertion de l'œuf au niveau d'une des cornes utérines.

Observation VIII

Puech, *Nouveau Montpellier médical*, 26 février 1904.

Mme P..., âgée de 24 ans, domiciliée à M..., a toujours joui d'une bonne santé. Menstruations régulières. Rien du côté des organes génitaux. Elle a mené à bien une première grossesse terminée il y a deux ans par la naissance d'un enfant vivant et bien portant. Le 15 août dernier, les règles ont eu comme à l'ordinaire ; le 15 septembre, elles manquent et Mme P... n'hésite pas à attribuer leur absence à une grossesse commençante.

Le 1er octobre, quinze jours juste après l'époque où la menstruation aurait dû se produire, sans cause appréciable et sans douleur, il commence à se faire par les organes géni-

taux une petite perte sanguine à laquelle succède un écoulement sanguinolent qui persiste durant tout le mois. C'est à ce moment (fin octobre), que la malade plus ennuyée que préoccupée de cet état, vint à Montpellier me consulter.

Etat général satisfaisant, pouls normal. Pas de douleurs abdominales ni spontanées ni provoquées.

A l'examen direct, on constate par le palper et le toucher combinés que le corps de l'utérus est manifestement augmenté de volume et que son fond est déjeté à droite. L'orifice externe du col, légèrement ouvert, est ramolli. Dans le cul-de-sac latéral gauche le doigt atteint péniblement une vague tuméfaction que l'on perçoit mieux en déprimant avec la main externe la paroi abdominale, et qui flanque la corne utérine gauche avec laquelle elle semble se continuer. Pas de sillon de séparation bien net.

Y avait-il eu grossesse, puis avortement et consécutivement infection de l'utérus et production d'une annexite gauche ? L'absence de douleurs et de fièvre faisait écarter ce diagnostic. Je restai hésitant entre la grossesse extra-utérine et la grossesse utérine avec développement irrégulier de l'utérus et en me réservant de revoir la malade dans quelque temps, je prescrivis le repos absolu.

Le 3 décembre, on me pria de me rendre dans la localité habitée par la malade, pour procéder à un nouvel examen. Malgré le repos, les petites pertes sanguinolentes n'ont pas cessé. Il ne s'est guère passé de jours sans écoulement ; de plus, il y a eu à la fin du mois de novembre une perte de sang qui, sans être considérable cependant, a présenté une abondance plus grande que de coutume.

Par le palper abdominal, on trouve nettement une tumeur dépassant le pubis de trois travers de doigt, inclinée à droite et de consistance assez résistante. Le bord droit de cette tumeur est nettement limitable. A gauche, la tumeur est comme

prolongée latéralement par une masse de consistance moindre. Le toucher, pratiqué en même temps que le palper, montre que cette seconde tumeur est en rapport étroit de continuité avec la première, qu'elle se continue directement avec le col de l'utérus. Il permet d'en apprécier plus exactement la consistance qui rappelle la consistance de « figue mûre » fournie par l'utérus gravide au début. Toujours pas la moindre douleur ni spontanée, ni provoquée à la pression.

Après avoir discuté avec le docteur Gazel, médecin de la malade, le diagnostic de « grossesse extra-utérine » et de « grossesse môlaire », je m'arrêtai à celui de « grossesse utérine avec corne gauche distendue », par suite très probablement de l'insertion du placenta près de l'ostium tubæ. La malade fut maintenue au repos absolu au lit, et les écoulements ayant présenté un peu d'odeur, elle fut soumise à des injections vaginales bi-quotidiennes faites avec une solution tiède de phénosalyl. Je prévins, en outre, la famille qu'un avortement était fort probable.

Mon diagnostic et mon pronostic se trouvèrent bientôt confirmés : le 4 janvier à 11 heures du soir, Mme P..., qui depuis quelques jours avait commencé à sentir les premiers mouvements du fœtus, fut prise de petites douleurs en même temps que d'une perte sanguine un peu plus forte.

Dans la journée du 5, je fus mandé par télégramme, et, quand j'arrivai auprès de la malade, à 7 heures du soir, l'avortement venait de se terminer. Le fœtus, un garçon, tenait encore par son cordon au placenta ; ce dernier présentait deux parties distinctes. L'une épaisse, charnue : l'autre amincie, aplatie « en limande » et rappelant l'aspect d'une portion de placenta inséré sur le segment inférieur.

Les suites de cet avortement ont évolué sans incident.

Dans quelques cas, l'écartement peut être la conséquence de la mort de l'embryon, due elle-même aux conditions défec-

tueuses dans lesquelles se développent les villosités choriales.

Bayer (1) invoquant l'analogie qui existe entre l'œuf inséré dans une corne utérine et le placenta prœvia, a donné une autre explication de l'avortement :

Comme pour le placenta inséré au voisinage de l'orifice interne, lorsque l'œuf se greffe dans un des angles tubaires de l'utérus, on peut voir se produire, par suite de l'effacement de cet angle, un décollement placentaire, qui, lorsqu'il a atteint un certain degré, fait de l'œuf un corps étranger dont l'utérus se débarrasse à un moment.

Avec notre maître M. le professeur-agrégé Puech, nous pensons que le mécanisme proposé par Bayer s'applique à la majorité des cas. Par ce mécanisme s'expliquent également les hémorragies que peuvent présenter, ainsi que nous le verrons au chapitre suivant, les femmes ayant une grossesse angulaire.

La greffe de l'œuf au niveau de l'angle tubaire exposerait encore à la *rupture utérine*, au cours de la grossesse (Bar). Pour expliquer cette rupture ne pourrait-on pas appliquer dans la grossesse angulaire un mécanisme analogue à celui qui a été proposé pour expliquer les ruptures des grossesses extra-utérines et même des grossesses interstitielles ? Nous savons, en effet, que la corne a déjà subi un amincissement de par le développement de l'œuf ; les villosités qui pénètrent à la façon des vrilles dans la muqueuse de la corne ne pourraient-elles pas déterminer de petites hémorragies dans l'épaisseur même des tissus de cette corne ? Ces hémorragies partielles auraient pour résultat d'amincir encore davantage la corne, et comme celle-ci est déjà mal vascularisée et mal nourrie, ne pourrait-elle pas se rompre sous la pression déter-

(1) Bayer. Beiträge zür geburstkunde und gynékologie.

minée par une hémorragie plus forte ? Cette rupture serait d'autant plus à craindre que l'œuf est inséré plus près de l'ostium tubæ et qu'il se rapproche davantage de l'insertion interstitielle. Au contraire, plus la greffe s'écarte de l'ostium, plus les tissus sont plus épais et plus résistants et moins la rupture est à craindre.

Enfin un autre accident peut survenir après l'accouchement dans les cas de grossesse angulaire. Ce serait *l'enchatonnement* du *placenta* au moment de la délivrance. Pour MM. Bar et Budin « le véritable enchatonnement dans la corne reconnaît comme cause première l'insertion de l'œuf près de l'ostium tubæ ». Cet accident serait en rapport avec la disposition des fibres musculaires orbiculaires au niveau des angles de l'utérus.

CHAPITRE VII

SYMPTOMATOLOGIE

En dehors des signes fournis par l'exploration bimanuelle, sur lesquels nous allons revenir, la grossesse angulaire ne se manifeste par aucun phénomène subjectif qui lui soit propre.

Bien plus, dit M. Puech, l'hypertrophie unilatérale de l'utérus aux premiers temps de la grossesse peut exister sans que rien dans l'état de la femme sollicite spécialement le médecin à pratiquer l'exploration qui permet de reconnaître les caractères offerts par l'organe gestateur ainsi modifié ».

Comme nous le disions au début de cette étude, c'est par hasard, à l'occasion d'un examen ayant pour but de rechercher au niveau de l'utérus les signes d'une grossesse commençante, que dans nombre de cas ces caractères sont reconnus.

La plupart des observations que nous avons déjà citées montrent bien cette évolution silencieuse de la grossesse angulaire. Le cas suivant emprunté à M. Bar en constitue un nouvel exemple.

---

(1) *Gazette des hôpitaux*, décembre 1904.

Observation IX

(Bar.— *Bulletin de la Société d'Obstétrique de Paris*, 20 mars 1902)

Une dame de 30 ans, secondipare, a subi il y a trois ans la laparotomie pour un kyste du ligament large droit. Les annexes du côté droit ont été enlevées.

Cette dame a eu pour la dernière fois ses règles le 10 décembre 1901. Je l'ai vue le 20 janvier 1902. Elle commençait une grossesse : le corps utérin était dur, la corne gauche, plus molle, était comme isolée à gauche et simulait une trompe gravide.

J'ai suivi cette dame pendant tout le mois de février, l'isolement apparent de la corne n'a fait que s'accentuer. Vers le 20 février, le corps utérin se ramollit, se fusionna, et au commencement du mois de mars, l'utérus était devenu globuleux et régulier.

Mais à côté de ces faits, il en est d'autres où la grossesse angulaire se traduit par des phénomènes subjectifs. Ces phénomènes subjectifs sont de deux sortes : la douleur et les écoulements sanguins.

« La douleur présente des caractères très variables, elle se fait sentir dans la région du bas ventre, correspondant à la corne utérine hypertrophiée ; mais elle peut aussi occuper tout l'abdomen, et, comme je l'ai vu chez une de mes malades, irradier jusque dans le membre inférieur. D'ordinaire peu intenses, les douleurs se produisent parfois sous forme de crises plus ou moins violentes ». (Puech.)

D'autres fois, et l'observation de Mortagne publiée plus loin, en fait foi, la malade a été prise de douleurs comparables à celles qu'elle éprouvait au moment des règles, douleurs qui l'obligeaient à garder le lit pendant un jour ou deux.

Brindeau a rapporté un cas à la Société d'obstétrique de Paris (1903) où en même temps que des vomissements verdâtres, il existait des douleurs extrêmement vives dans l'abdomen au point que l'on diagnostiqua une rupture de la trompe gravide. Voici cette observation :

Observation X

Brindeau.— *Société d'Obstétrique de Paris*. 1903.

... Il s'agissait d'une femme enceinte de deux mois qui perdait du sang et des débris de caduque. En même temps elle souffrait dans l'abdomen. A l'examen, on trouvait deux tumeurs accolées : l'une dure, ressemblant à un utérus un peu gros et l'autre volumineuse, très molle, presque fluctuante. Le lendemain de son arrivée, cette femme fut prise de vomissements verdâtres, de douleurs extrêmement vives dans l'abdomen. Le pouls était petit et rapide. Nous pensâmes à une rupture de la trompe. La laparotomie fut pratiquée, et à l'examen, on trouva seulement un utérus irrégulier. La malade guérit, mais fit sa fausse couche quelques jours après. Nous eûmes plus tard l'explication de ces phénomènes. C'était une grande hystérique qui avait perdu sa sœur quelques mois auparavant d'une grossesse extra-utérine.

Chez une cliente du docteur Paudecerf (de Narbonne) que M. le professeur Puech (1) eut à examiner au second et au troisième mois de sa grossesse, il y eut à trois reprises des douleurs abdominales comparées par la malade aux douleurs

(1) Voir plus loin l'observation, page 65.

de l'accouchement, qui nécessitèrent le repos au lit et l'emploi de lavements laudanisés.

Dans un autre cas, observé par M. Puech (1), il s'agissait d'une jeune dame primipare qui fut prise brusquement pendans la nuit, au deuxième mois de sa grossesse, de douleurs très vives dans la fosse iliaque et le pli de l'aine droit correspondant à la corne hypertrophiée. Ces douleurs aiguës firent place à des douleurs moins violentes, mais qui se prolongèrent tout un mois pendant lequel la malade dut garder le lit et la chambre : ce fut seulement après le troisième mois, en même temps que la déformation utérine commençait à se corriger, qu'on put permettre quelques sorties.

Dans quelques cas, tel celui recueilli par Mortagne, la douleur coïncide avec l'écoulement sanguin.

L'*hémorragie*, hormis le cas d'avortement, est d'ordinaire peu abondante. Elle peut se traduire seulement par quelques taches de sang, comme ce fut le cas d'une des malades de M. Puech et d'une autre de Mortagne. De même Buffnoir rapporte qu'en touchant sa malade, il perçut un col assez mou, en forme d'éteignoir, fermé à son orifice interne et d'où s'échappaient quelques gouttes de sang (2).

D'autres fois, l'écoulement est plus abondant. L'observation recueillie par Wassilieff en fait foi.

Observation XI

Wassilieff.— Thèse d'Ouvrier, Paris 1900.

Madame X...., mariée depuis 6 mois, est habituellement bien portante et bien réglée. La dernière époque menstruelle

---

(1) Voir plus loin l'observation, page 67.

(2) Buffnoir. — *Société d'Obstétrique de Paris*, 16 février 1905.

date de deux mois et demi. Au bout de ce temps, pertes *assez abondantes*, douleurs à gauche, vomissements. Un médecin porte le diagnostic d'hématocèle et ordonne l'application de glace sur le ventre.

Rien de particulier pendant 15 jours. Mais au bout de la treizième semaine, à partir de la suppression des règles *nouvelle perte abondante accompagnée de syncope*. C'est alors que je vois la malade en novembre 1899.

Je trouve au niveau du détroit supérieur et à gauche une masse du volume d'un gros œuf de poule, mobile, légèrement douloureuse, régulièrement arrondie, se continuant avec un corps dur situé sur la ligne médiane et qui n'est autre que l'utérus. Rien à droite, au toucher, col assez gros, légèrement ramolli, corps de l'utérus augmenté de volume dépassant le pubis et en connexion étroite avec la masse gauche. Celle-ci très molle, est très mobile avec l'utérus, à la corne gauche duquel elle semble accolée. Rien dans les culs-de-sac.

Pouls à 160, petit, température buccale 36°6. Peau et muqueuses buccales et labiales décolorées. Diagnostic : grossesse extra-utérine avec hémorragie. Je fais cependant quelques réserves. La poche ne paraissant pas distendue. A la fin de janvier 1900, l'état général est devenu bon. Pouls normal 70. Température buccale 37°5. Au palper, il n'y a plus de tumeur à gauche. On ne sent qu'un utérus remontant à deux travers de doigt au-dessus de l'ombilic. Absence d'hémorragie, mouvements actifs du fœtus.

Diagnostic définitif : grossesse utérine : accouchement à terme le 25 mai 1900.

L'écoulement est constitué par du sang pur, par du sang mélangé de quelques caillots noirâtres (Brindeau), par de l'eau rousse (Wassilieff) avec plus ou moins de débris de caduque. Cette perte est ordinairement unique et sa durée

généralement courte. Toutefois, dans une des observations de M. le professeur agrégé Puech (1), il est à remarquer qu'à la perte sanguine succéda un petit écoulement qui disparaissait quelques jours pour se reproduire ensuite et qui continua ainsi jusqu'au moment où l'avortement se produisit.

Nous avons cherché à établir dans quelles proportions se rencontraient la douleur et l'hémorragie. Sur vingt observations que nous avons recueillies, nous voyons que : dans cinq cas, douleurs et hémorragies ont fait complètement défaut ; quinze fois la douleur existait seule, dix fois il n'y eut que des pertes sanguines ; enfin, dans neuf fois, on a noté à la fois des douleurs et des hémorragies.

Douleurs et hémorragies n'ont, en somme, rien de caractéristique. De plus, ce sont là, nous tenons à le répéter encore, des phénomènes absolument inconstants qui sont loin de se rencontrer dans tous les cas.

Le palper combiné au toucher permet encore de reconnaître la présence, à la partie externe de la tumeur, d'un cordon, le ligament rond, ainsi que nous le verrons, en parlant du diagnostic de la grossesse angulaire avec la grossesse extra-utérine, la situation de ce ligament par rapport à la tumeur constitue un élément précieux de diagnostic différentiel.

Ajoutons que l'exploration, contrairement à ce qui a lieu lorsqu'il s'agit d'une tumeur constituée par les annexes enflammées, ne réveille généralement pas de douleur.

L'observation suivante, empruntée à Mortagne, donne une idée très nette du tableau symptomatique présenté par une femme qui porte une grossesse angulaire. Nous la reproduisons ici dans tous ses détails.

---

(1) *Gazette des Hôpitaux*, décembre 1904.

Observation XII

Mortagne. — *Bulletin de la Société d'Obstétrique de Paris*, 16 novembre 1903. Difficulté du diagnostic au début d'une grossesse avec forme anormale de l'utérus.

Mme X... me fait appeler le 22 mars 1903. C'est une jeune femme de 24 ans, mariée depuis le mois d'août 1902, bien constituée et de bonne santé habituelle. Rien à signaler dans ses antécédents héréditaires ou personnels.

Elle a été réglée à 12 ans. Les règles, assez douloureuses et l'obligeant à garder le lit pendant un ou deux jours, se sont toujours montrées à date régulière. Les dernières ont eu lieu du 20 au 25 janvier. Celles du mois de février ont manqué. La malade a eu depuis lors quelques picotements du côté des seins et quelques vomissements qu'elle a mis sur le compte d'un début de grossesse, mais depuis deux ou trois jours les vomissements ont augmenté, l'anorexie est absolue. Il y a de la constipation. Enfin elle a été prise, la nuit précédente, de douleurs comparables à celles qu'elle éprouve d'ordinaire au moment de ses règles et perd un peu de sang.

A l'examen, on trouve un état saburral très marqué du côté des voies digestives ; le ventre est légèrement tendu ; la sonorité un peu exagérée, surtout au niveau du gros intestin. Douleurs vagues dans tout l'abdomen, pas de fièvre.

Du côté utérin, une hémorragie peu abondante, à peu près, dit le malade, comme au moment des règles. On examine sommairement : l'utérus est gros et son volume apparent semble bien en rapport avec une grossesse possible de 7 à 8 semaines. Le col est entr'ouvert.

On prescrit le repos au lit, la diète lactée avec un peu d'eau de Vichy. Dans la journée et la nuit suivante, la malade continue à perdre un peu de sang mélangé de caillots noirâtres.

et le lendemain *des débris* qui firent croire à un avortement accompli.

La température prise régulièrement les jours suivants, matin et soir, ne dépassa pas la normale. Au bout de 4 ou 5 jours tout écoulement vaginal avait disparu. En somme, à part l'expulsion des débris, tout s'était comporté, au point de vue de la durée et au point de vue de la quantité de sang rendu, comme des règles ordinaires au dire de la malade.

Mais du côté des voies digestives, les phénomènes s'accentuaient et la malade faisait une violente poussée d'entérocolite pseudo-membraneuse.

C'est alors que 10 ou 12 jours après le début des accidents, dans les premiers jours d'avril, en examinant l'abdomen, on perçut dans la fosse iliaque gauche, immédiatement au-dessus de l'arcade crurale, une tumeur superficielle arrondie rénitente, ayant à peu près le volume d'une mandarine et d'une indolence complète.

En combinant le toucher vaginal et le palper, on constatait : 1° que le col n'était pas dévié ; 2° que les mouvements imprimés à la tumeur par la main placée sur l'abdomen ne se transmettaient au col que d'une manière fort imparfaite ; 3° qu'on n'arriverait pas à isoler nettement le fond de l'utérus. La malade fut soumise à une surveillance attentive. L'augmentation rapide de la tumeur qu'on voyait pour ainsi dire grossir de jour en jour, écartait l'idée d'un néoplasme ou d'un kyste quelconque et l'idée d'une grossesse en voie d'évolution s'imposait en dépit des signes de pseudo-avortement les premiers jours.

Mais, en même temps, on constatait que de plus en plus la masse devenait franchement latérale parallèle à l'arcade crurale. Le col conservait sa situation et sa direction normales, mais les mouvements imprimés à la masse continuaient à ne lui être que peu ou point transmis. En un mot, l'indépendance

de la tumeur et de l'utérus paraissaient s'affirmer de plus en plus. En outre, en déprimant la paroi sur la ligne médiane, immédiatement au-dessus du pubis, on sentait un corps arrondi dur, semblant *séparé par un sillon de la tumeur latérale plus molle*. Comme cette masse pubienne était sur le même plan que la tumeur latérale et non reportée en avant comme il arrive généralement dans la grossesse extra-utérine, et comme elle n'avait pas tout à fait la forme habituelle du corps utérin, tel qu'on l'observe en pareil cas, je conservais quelque espoir qu'il s'agissait peut-être, malgré tout, d'une grossesse intra-utérine.

Cependant, la tumeur latérale avec sa mollesse, son indépendance apparente, rendait si plausible l'hypothèse d'une grossesse extra-utérine que j'insistai pour avoir une consultation et pour que la malade vînt à Paris. La famille décida alors de conduire la malade à M. Bar, mais entre temps la situation se modifiait. Le 26 avril, la grossesse étant arrivée à la fin du troisième mois, je constatai, deux jours avant le départ pour Paris, que la tumeur, tout en restant latérale, n'était plus aussi nettement parallèle à l'arcade crurale ; elle ne donnait plus comme précédemment la sensation d'un sphéroïde dont le méridien eût été perpendiculaire à cette arcade, mais plutôt d'un ovoïde à grand axe oblique de gauche à droite, de haut en bas et de dehors en dedans. Le *sillon* entre la masse principale et la portion médiane existait toujours, mais moins marqué. Enfin, en exerçant sur le sommet de cet ovoïde une pression dans le sens de son grand axe, on déterminait un abaissement du col.

Me rappelant un cas analogue observé jadis dans le service de M. Bar, dont j'étais l'interne, j'émis l'hypothèse d'une grossesse normale dans un utérus anormalement conformé et infléchi latéralement. Mais pour plus de sûreté je demandai

que la consultation projetée eût lieu quand même pour que l'on pût discuter et contrôler ce diagnostic.

M. Bar vit la malade avec moi le 28 avril et porta le diagnostic de grossesse utérine évoluant dans une corne utérine gauche anormalement développée.

La grossesse se poursuivit sans incident. Accouchement spontané et normal le 18 octobre, terminé par la naissance d'un enfant vivant, de 3 kilos 500 environ.

Délivrance naturelle et complète, aidée seulement d'une légère expression utérine au bout d'une heure. Mais à ce moment on put constater que l'utérus, très oblique de gauche à droite, présentait un peu au-dessus de sa partie moyenne et sur son bord droit, une profonde encoche donnant au globe utérin une forme en bissac dont la poche supérieure correspondait vraisemblablement à la grande corne gauche dans laquelle l'œuf s'était primitivement développé.

CHAPITRE VIII

DIAGNOSTIC

Le diagnostic de la grossesse angulaire est loin d'être facile. La déformation subie par l'utérus ne laisse pas que de dérouter le médecin habitué à rencontrer l'expansion régulière de l'utérus gravide. Aussi risque-t-on de commettre de nombreuses erreurs.

Nous les classerons en deux groupes :

1° Tantôt, — et c'est là l'erreur la plus commune, — en présence des signes très nets de grossesse, on a admis l'idée de gravidité, mais on a conclu à une grossesse ectopique, ou encore à une grossesse utérine dans un utérus latéro-fléchi ou anormalement développé ;

2° Tantôt, alors que ces signes n'apparaissaient pas nettement, on a cru à une affection de l'utérus ou de ses annexes : fibrome utérin, tumeurs de l'ovaire, salpingite kystique, etc.

I. — Les signes de grossesse sont nets et il ne s'agit que de déterminer la région où s'est développée la grossesse.

Le diagnostic différentiel devra être fait avec la grossesse ectopique et plus spécialement avec la grossesse interstitielle. Dans la grossesse angulaire « comme dans la gestation ectopique, on trouve, par l'interrogatoire, tous les symptômes subjectifs d'une grossesse ; et, d'autre part, par l'exploration

directe, les signes objectifs d'une tumeur flanquant l'utérus à la façon d'une salpingite kystique. Quand, en outre, l'anamnèse et l'examen révèlent l'existence de douleurs spontanées ou réveillées par la pression, d'écoulements sanguins accompagnés ou non de l'expulsion de débris de muqueuse, de phénomènes généraux, tels que vomissements, petitesse du pouls, tendances aux syncopes, la croyance à la grossesse extra-utérine devient encore plus légitime » (Pucch).

Aussi, pouvons-nous citer un certain nombre de cas où l'erreur a été commise, et a eu pour conséquence une intervention chirurgicale.

C'est ainsi que M. Brindeau, dans un cas rapporté à la Société d'obstétrique de Paris en novembre 1903, fit la laparotomie et trouva seulement un utérus développé irrégulièrement par suite de l'insertion de l'œuf au niveau d'une corne. De même Wassilieff, dont l'observation est rapportée ci-dessous, pratiqua l'ouverture du ventre, après avoir conclu à une grossesse extra-utérine avec hémorragie interne.

Observation XIII

Wassilieff. Grossesse gémellaire prise pour grossesse extra-utérine avec hémorragie. (Thèse du docteur Ouvrier, Paris, 1900.)

Mme M. de la L..., âgée de 28 ans, a eu deux enfants, dont le dernier il y a quatre ans. Elle est ordinairement bien réglée et bien portante.

Règles absentes depuis trois mois, c'est-à-dire depuis septembre 1895, au moment où je vois la malade (commencement de décembre 1895). Au commencement de novembre 1895, pertes peu abondantes, durant deux jours, renouvelées tous les huit jours jusqu'au 6 décembre ; à partir de ce jour, phénomènes d'hémorragie interne : lipothymies fréquentes, fai-

blesse croissante, accélération du pouls, abaissement de la température.

Examen. — Après avoir recueilli les renseignements qui précèdent et qui me furent donnés par mon ami le docteur Boutin, je constatai ce qui suit :

Dans l'abdomen, au niveau du détroit supérieur et à gauche, on sent une masse du volume du poing, régulièrement arrondie, allongée dans le sens horizontal, tendue et fluctuante, mobile, un peu douloureuse. A droite et sur la ligne médiane, masse un peu plus petite, mais bien régulièrement arrondie, paraissant se continuer sans limites nettes avec la masse de gauche.

Au toucher : col utérin à peu près normal ; le corps est constitué par la masse sentie à droite. La tumeur de gauche peut être mobilisée par la main abdominale sans transmission bien nette au corps de l'utérus. Celui-ci paraît uni au col comme par une charnière. La masse gauche ne semble présenter avec le corps de l'utérus que des rapports de contiguïté.

Pouls petit, à 140. Température axillaire, 36°2.

D'après le docteur Boutin, la masse gauche aurait pris brusquement un développement considérable en même temps qu'apparurent les douleurs spontanées assez vives.

Diagnostic : grossesse extra-utérine avec hémorragie dans l'intérieur du kyste.

Laparotomie le 13 décembre 1895, à une heure du matin, avec l'assistance des docteurs Boutin et Isidore. Pas de grossesse extra-utérine. Mais grossesse double, une dans chaque corne de l'utérus qui présente une mollesse extraordinaire. Fermeture de l'abdomen. En raison de l'état de la malade, l'avortement dut être provoqué peu de temps après. Expulsion par le vagin de deux fœtus. Guérison. On n'avait nullement affaire dans ce cas, ainsi qu'on pourrait le croire, à un

utérus bicorne. Plusieurs examens ultérieurs me permettent de l'affirmer.

Tout récemment, enfin, la même erreur se produisit dans le service de M. Ricard à l'hôpital Saint-Louis :

Observation XIV

De M. Ricard, à l'hôpital St-Louis.

Il s'agissait d'une femme de 30 ans qui entrait à l'hôpital pour des douleurs intolérables dans le côté. M. Tissier qui examina la malade émit l'opinion qu'il pourrait peut être y avoir une grossesse angulaire, mais sans affirmer son diagnostic. Devant la continuation et l'exagération des douleurs on se décida à faire la laparotomie ; mais on reconnut une grossesse de trois mois et demi et l'on renferma le ventre. Cette grossesse continua d'évoluer et la femme accoucha à terme d'un enfant vivant. Cependant cette femme continua à souffrir après son accouchement et elle est forcée encore actuellement de revenir à l'hôpital Saint-Louis pour se faire panser.

M. le professeur agrégé Puech avait également dans son premier cas conclu fermement à la grossesse extra-utérine, et si dans les trois autres il a abandonné ce diagnostic pour se rallier à celui de grossesse utérine angulaire, ce n'a été qu'avec une certaine réserve et après une observation attentive.

Comment peut-on faire cette délicate différenciation entre la grossesse ectopique et la grossesse angulaire ?

C'est d'abord par le mode d'évolution : « Sans doute la grossesse ectopique peut évoluer sans se révéler par aucun symptôme avant la rupture ; et, d'autre part, la grossesse utérine avec développement anormal d'une corne peut s'ac-

compagner de douleurs et de pertes de sang. Cependant, l'évolution silencieuse n'est qu'assez rarement le fait de la gestation extra-utérine : aussi songera-t-on plutôt à cette dernière lorsqu'on aura révélé dans l'histoire de la malade l'existence des phénomènes douloureux, la production d'écoulements sanguins, l'expulsion d'un ou de plusieurs fragments de caduque » (1).

C'est ensuite et surtout grâce aux signes fournis par l'exploration méhodique de la tumeur, qu'on arrivera à établir le diagnostic.

Ces signes sont au nombre de trois :

Dans la grossesse tubaire le sac fœtal est ordinairement situé en arrière de l'utérus abaissé vers le cul-de-sac de Douglas. Dans la grossesse angulaire, la tumeur due à l'hypertrophie unilatérale de l'utérus est plus élevée ; elle est trouvée en même temps exactement sur le côté de la partie vide du corps utérin. L'indépendance et la séparation de la tumeur d'avec l'utérus sont plus nettes dans la grossesse ectopique que dans la grossesse angulaire : le kyste fœtal fait moins corps avec l'utérus, ou, s'il est très rapproché de ce dernier, il existe souvent un *sillon de séparation*, alors que ce sillon manque ou est très peu marqué entre la masse formée par la corne gravide et le reste de l'utérus.

En troisième lieu, la situation du *ligament rond* diffère dans les deux cas : il est situé au côté *interne* de la tumeur s'il s'agit d'une grossesse extra-utérine, tandis qu'il en occupe le côté *externe* si l'on a affaire à une grossesse angulaire.

Naturellement, ces caractères distinctifs fournis par l'exploration directe apparaîtront d'autant plus nettement que l'œuf ectopique est greffé dans un point plus éloigné de l'utérus.

---

(1) Puech, *Gazette des Hôpitaux*, décembre 1904.

Aussi le diagnostic différentiel devient-il difficile dans les cas de grossesse interstitielle. En effet, dans la grossesse interstitielle comme dans la grossesse intra-utérine avec développement anormal d'une corne les renseignements recueillis à l'aide de l'exploration directe présenteront les plus grandes analogies :

« Dans les deux cas, il y a ramollissement de l'angle utérin, la masse gravide fait corps avec l'utérus; le ligament rond occupe la même situation par rapport à la tumeur » (Puech.) Aussi, dans ces cas, il faut savoir attendre, prévenir la famille de complications possibles, examiner souvent la malade pour suivre l'évolution de la grossesse, et se tenir prêt à intervenir à la première alerte. Seule, en effet, l'évolution de la grossesse permettra de faire le diagnostic.

Avec notre maître le professeur agrégé Puech, nous pensons que la plupart des cas rapportés comme des exemples de grossesses interstitielles à terminaison intra-utérines doivent être considérés comme des cas de grossesses utérines avec développement anormal d'une corne par suite de la greffe de l'œuf à son niveau.

2° Les difficultés du diagnostic ne sont pas moins grandes lorsqu'il s'agit de différencier la grossesse angulaire d'avec la latéro-flexion de l'utérus gravide. A s'en référer aux observations de Segond (1), Pollosson (2), Varnier (3), Routier (4),

---

(1) Segond, *Annales de Gynécologie*, février 1901. (Grossesse utérine prise pour une grossesse extra-utérine.)

(2) Pollosson, Thèse de Mme Petrona Ouzounowa, 97-98, Lyon.

(3) Varnier, *Annales de Gynécologie*, février 1901. (Utérus gravide en latéro-flexion pris pour un kyste de l'ovaire.)

(4) Routier, Communication à la Société de Gynécol. d'Obstétriq. et de pédiatrie de Paris, 14 janvier 1901. (Latéro-flexion droite ayant fait croire à une grossesse extra-utérine.)

Fieux (1), Chavannaz, nous retrouvons dans la latéro-flexion de l'utérus gravide comme dans la grossesse angulaire, tous les phénomènes sympathiques de la grossesse, les douleurs irradiées du côté de l'épigastre et dans le membre inférieur correspondant ; au toucher et à la palpation, on constate généralement une tumeur latérale à l'utérus donnant la sensation d'une masse pseudo-fluctuante, molle peu sensible à la pression ; le col long et mou est plus ou moins déjeté d'un côté ou de l'autre. Aussi la déviation de l'utérus gravide a été confondue avec des grossesses ectopiques, des kystes de l'ovaire, des salpingites. C'est ainsi que Segond, Routier et Chavannaz pratiquèrent la laparotomie, pensant avoir affaire à des grossesses juxta-utérines. Varnier fit la même opération, croyant trouver un kyste de l'ovaire. Pollosson crut à une salpingite, dans sa première observation, à un kyste de l'ovaire dans sa seconde ; ce ne fut que dans sa troisième observation, que mis en défiance par les deux cas précédents, il admit comme possible l'hypothèse d'une grossesse utérine avec flexion latérale du col.

Comment éviter de pareilles méprises et diagnostiquer la grossesse angulaire de la latéroflexion de l'utérus gravide ?

a/ Il importe avant tout « de ne point précipiter ce diagnostic à la volée », comme disait Mauriceau : voir venir, faire ce que fit M. Pollosson dans son observation III (2) en demandant l'examen rapide à quelques semaines d'intervalle. C'est assez suffisant pour permettre de constater l'évolution de la tumeur, le redressement de l'utérus dans la latéro-flexion, la progression de l'œuf vers la cavité utérine dans la grossesse angulaire.

Mais cette expectation n'est-elle pas sans danger ? L'obser-

---

(1) Fieux, Chavannaz, *Revue mensuelle de Gynécologie, obstétriq. et pédiâtrie de Bordeaux*, Décembre 1900.

(2) Voir Thèse de Petrona Ouzounowa, Lyon, 1897-1898. (Contribution à l'étude de la latéro-flexion de l'utérus gravide.)

vation de Varnier et les trois autres de Pollosson montrent qu'habituellement point n'est besoin de prendre un parti rapide et que l'on n'a pas à se repentir de l'expectation.

b) Par le toucher profond des culs-de-sac, on peut suivre le col jusqu'à une certaine hauteur et il semble alors que dans la latéro-flexion l'utérus est déjeté d'un côté, tandis que la masse est indépendante. De plus, comme il est relaté dans un cas de Pollosson, « le corps utérin n'est pas senti assez nettement à côté de la masse latérale et paraît un peu trop petit ». Enfin le col est toujours déjeté de côté et un angle très net semble indiquer l'indépendance de l'un et de l'autre.

Cet angle très net, ou tout au moins le sillon (Segond) (1) profond entre le col et la tumeur supposée indépendante, l'absence du corps utérin au-dessus du col sont des signes qui manquent, ou tout au moins sont beaucoup moins accentués dans la grossesse angulaire.

En somme, dans tous les cas douteux, si l'utérus et le sillon qui sépare celui-ci de la tumeur ne sont pas nettement perçus par la main exploratrice, il faut réserver le diagnostic, penser à la grossesse angulaire et attendre.

II. — Les signes de probabilité de grossesse étant insuffisants, le diagnostic est à faire avec un certain nombre d'affections de l'utérus et de ses annexes.

1° Nous nous occuperons d'abord des *collections* développées dans la trompe ; leur diagnostic avec la grossesse angulaire est surtout malaisé, lorsque la collection latéralement située semble en même temps faire corps avec l'utérus.

Les signes physiques seuls sont loin de suffire.

En effet, la consistance et la disposition de la trompe rap-

---

(1) Segond, *Annales de Gynécologie*, février 1901. (Grossesse utérine prise pour une grossesse extra-utérieure).

pellent ce que l'on observe dans la grossesse angulaire ; cependant, le col n'a subi aucun début de ramollissement, le corps utérin n'est pas hypertrophié. Aussi est-ce surtout sur les renseignements fournis par la malade qu'il faudra se baser.

Les règles, supprimées dans la grossesse angulaire, ont lieu dans les inflammations des annexes, parfois même plus abondantes que normalement.

Depuis un certain temps déjà, la femme qui vient consulter pour une annexite se plaint de douleurs abdominales, dues à la métrite qui a précédé la salpingite. Il existe des pertes blanches plus ou moins abondantes ; la miction est assez souvent douloureuse.

En présence d'un tel ensemble de renseignements, en l'absence des signes ordinaires de la grossesse l'idée de gravidité peut être écartée.

2° M. Bar signale l'erreur possible avec un *fibrôme* ; la corne vide et dure de l'utérus pouvant en imposer pour une tumeur.

L'examen pratiqué à plusieurs reprises chez une femme pendant le deuxième mois de la grossesse lui avait montré un utérus irrégulier. A droite était une tumeur dure, à gauche une partie molle, allongée. Celle-ci fut considérée comme constituant le corps utérin, tandis que la corne vide et dure fut prise pour un fibrôme. Le diagnostic fut réformé, quand la femme fut arrivée au quatrième mois de la grossesse. Au moment de l'accouchement, on put s'assurer qu'il n'y avait pas de fibrôme.

Il est rare cependant que le fibrôme n'ait pas donné lieu à des ménorragies et des métrorragies antérieures, abondantes et répétées.

La surface du fibrôme est moins lisse, moins régulière que

celle de la corne utérine, sa consistance plus dure. Enfin, ici encore les signes subjectifs de la grossesse font totalement défaut.

3° On peut confondre une grossesse angulaire avec un *kyste de l'ovaire*. Mais par le palper et le toucher combinés, nous verrons que la tumeur est indépendante de l'utérus, immobile, séparée de la matrice par un sillon très net dans le cas de kyste ; rattachée à l'utérus, mobilisée avec lui et non séparée par un sillon bien net, dans le cas de grossesse angulaire.

4° En particulier, les *kystes des ligaments larges* pourraient aussi être cause d'erreur de diagnostic. En effet, on a vu dans ces cas des modifications réflexes du côté des seins qui se gonflent et dont l'aréole se pigmente comme dans la grossesse, on a vu même la sécrétion lactée se produire chez de très jeunes filles et des troubles de la menstruation.

Gaillard précise l'influence de ces kystes sur la menstruation : d'après lui, il y aurait une fois sur cinq diminution ou retard des règles, une fois sur huit irrégularité, dysménorrhée ou augmentation des règles. Enfin, on peut observer quelques phénomènes analogues à ceux qui pourraient se rencontrer avec la grossesse angulaire : douleurs, névralgies, dysurie, constipation, hémorrhoïdes.

Le diagnostic n'est pas toutefois impossible. Dans le kyste des ligaments larges, le sillon qui existe entre cette tumeur et l'utérus est plus net et plus profond que la dépression que l'on rencontre quelquefois dans la grossesse angulaire. De plus, la tumeur paraît indépendante de l'utérus et non mobilisable avec lui ; le ligament rond est situé en dedans de la tumeur, au lieu d'être à la partie externe, comme nous l'avons vu pour la grossesse angulaire.

Un examen pratiqué ultérieurement pourra permettre de constater le ramollissement du col, la régularisation de l'hypertrophie de l'utérus par suite de l'envahissement de la tumeur latérale vers la cavité utérine, autant de signes qui nous permettront d'éliminer les kystes du ligament large.

CHAPITRE IX

PRONOSTIC

Le pronostic de la grossesse angulaire doit être réservé. Ce n'est pas à dire que cette grossesse comporterait un pronostic défavorable. Nous avons cité au début de cette étude un assez grand nombre d'observations dans lesquelles la grossesse angulaire avait eu une évolution vers la grossesse normale. M. Bar (1) est aussi de cet avis que dans bien des cas l'évolution de la grossesse et la délivrance ne donnent lieu à aucun accident.

Cependant il n'en est pas toujours ainsi et nous avons déjà fait entrevoir au chapitre de l'anatomie pathologique les risques de *rupture* de la corne, par suite de son amincissement extrême. Toutefois, si cette rupture est possible, nous ne l'avons jamais vu relatée dans les observations et nous sommes autorisé à la considérer comme une complication exceptionnelle de la grossesse angulaire.

La grossesse angulaire exposerait en second lieu à *l'enchatonnement du placenta* au moment de la délivrance ; c'est l'avis de M. Bar et de M. Budin et nous avons vu précédem-

(1) Bar, *Bulletin de la Société d'Obstétrique de Paris*, juillet 1900.

ment que les contractions des fibres orbiculaires de l'utérus pouvaient faciliter la rétention du placenta et son enchatonnement.

Mais le gros danger de la grossesse angulaire c'est l'*avortement*. Nous nous sommes étendu plus haut sur le mécanisme de l'expulsion prématurée de l'œuf dans ces cas. Il nous reste à déterminer ici dans quelles proportions cet accident se produit.

Sur 19 cas que nous avons réunis, il y eut 9 fois avortement. Dans les 10 autres cas la grossesse continua son cours normal.

Ces chiffres correspondent-ils à la réalité des faits ? Faut-il en conclure que l'avortement dans la grossesse angulaire se produit dans la moitié des cas environ ? La réponse est difficile ; nombre de grossesses angulaires ont une évolution silencieuse, et, par suite, passent inaperçues. Cependant nous ne serions pas éloigné, d'autre part, d'attribuer à la greffe de l'œuf dans une corne utérine un certain nombre d'avortements qui ne peuvent s'expliquer par ailleurs : C'est aussi l'opinion exprimée par M. le professeur-agrégé Puech.

CHAPITRE X

TRAITEMENT

Le traitement de la grossesse angulaire ne prête à aucune considération particulière.

Voici d'ailleurs le traitement que M. le professeur-agrégé Pucch employa dans les cas qu'il put observer, et qu'il publia dans la *Gazette des hôpitaux* du 1er décembre 1904.

« Pendant les 3 ou 4 premiers mois, c'est-à-dire jusqu'au moment où l'utérus est devenu tout à fait normal, on devra s'attacher à prévenir l'avortement. En particulier, lorsqu'il y a de la douleur et des écoulements sanguins, le repos au lit, l'emploi des utéro-sédatifs, tels que les opiacés, le viburnum prunifolium à la dose de XX à L gouttes d'extrait fluide, se trouvent tout naturellement indiqués.

A ces moyens on ajouterait des injections vaginales tièdes et antiseptiques, si les écoulements présentaient un peu d'odeur.

Point n'est besoin de dire que le repos absolu serait également recommandé dans les cas où l'on hésite entre une grossesse angulaire et une grossesse extra-utérine, et où, en l'absence d'accidents, on est en droit de chercher dans l'évolution ultérieure les éléments propres à éclairer un diagnostic tout d'abord incertain.

RESUME

Dans certains cas, l'œuf peut se greffer dans une des cornes de l'utérus, au voisinage d'une des trompes de Fallope : à ces faits on donne le nom de grossesse angulaire.

La cause de cette variété d'insertion de l'œuf nous échappe.

L'insertion de l'œuf dans une corne utérine a pour résultat une déformation spéciale de l'utérus dans les premiers mois de la grossesse, qui, surtout lorsque s'ajoutent certains phénomènes, tels que la douleur et les pertes de sang, peut faire croire à une grossesse extra-utérine. Sans être la seule, la confusion avec la gestation ectopique constitue certainement l'erreur la plus difficile à éviter et contre laquelle il faut le plus être mis en garde.

Si le plus souvent la grossesse angulaire évolue sans incidents et ne constitue qu'un état passager qui se modifie de lui-même après le deuxième ou le troisième mois, dans certains cas elle peut avoir une influence défavorable qui rend son pronostic réservé. L'insertion de l'œuf dans un angle utérin expose, en effet : à la rupture utérine, et surtout à l'avortement pendant la grossesse ; à la rétention placentaire au moment de la délivrance.

Le traitement ne donne lieu à aucune considération particulière : il devra pourtant avoir pour but de prévenir l'avortement pendant les trois ou quatre premiers mois. Après la délivrance, il faudra examiner avec soin le placenta et les membranes pour s'assurer que la délivrance est complète.

APPENDICE

Nous insérons ici, à titre de pièces justificatives, les observations que nous avons recueillies et qui n'ont pu trouver place dans notre texte.

Les deux premières sont inédites et nous ont été communiquées par M. le professeur agrégé Puech.

Observation XV

Inédite

Communiquée par M. le professeur-agrégé Puech

Madame M... 38 ans, domiciliée à Narbonne, m'est adressée par son médecin, le docteur Peaudecerf, en juillet 1904.

Pas d'antécédents héréditaires intéressants. Santé habituelle excellente.

La menstruation, qui s'est établie à l'âge de 12 ans, a toujours été très régulière. Quatre grossesses antérieures, normales, se sont toutes terminées par des accouchements à terme sans incidents ; le dernier accouchement remonte à 10 ans. Pas de fausse couche.

Madame M.... a eu ses règles pour la dernière fois le 27 mai. A plusieurs reprises, dans les mois de juin et de juillet, il se produit, sans causes appréciables, de violentes douleurs dans le côté droit du ventre, avec irradiations lombaires, douleurs que la malade compare à celles de l'accouchement et qui font

redouter la production d'une fausse couche. Ces douleurs, exagérées par le mouvement, obligent la malade à garder le decubitus horizontal et sont un peu calmées par l'emploi de lavements laudanisés.

A l'examen, pratiqué le 20 juillet, je constate par le palper et le toucher combinés l'existence d'une tumeur paraissant développée aux dépens de la corne droite de l'utérus. Cette tumeur, du volume d'une mandarine environ, présente une certaine mollesse, qui la différencie de l'utérus, lequel a conservé la consistance ferme. La tumeur semble faire corps avec l'utérus ; on ne sent pas entre les deux de sillon de séparation : d'autre part, les mouvements communiqués à la tumeur par la main placée sur l'abdomen se transmettent, quoique faiblement, au doigt mis au contact du col. — Outre la suppression des règles, il existait un certain nombre de phénomènes subjectifs de la grossesse.

Sans éliminer complètement le diagnostic de grossesse ectopique, je conclus à une grossesse utérine développée dans la corne droite, et conseillai le repos, en raison des phénomènes douloureux éprouvés par la malade.

Un second examen, pratiqué un mois plus tard, à la fin du mois d'août, me confirme dans mon diagnostic : l'utérus apparaît bien toujours comme flanqué d'une tumeur, mais l'on a maintenant l'impression que le fond même de l'utérus, et pas seulement la corne droite, participe à sa formation.

Il y a eu encore quelques phénomènes douloureux. Ceux-ci n'ont complètement disparu que dans le courant du mois de septembre, ainsi que me l'écrivait le docteur Peandecerf dans une lettre datée du 12 novembre. A cette époque, la grossesse suivait normalement son cours : l'utérus s'est élevé dans l'abdomen, son fond est senti au niveau de l'ombilic et s'est régularisé ; par le palper on perçoit les mouvements du fœtus : et l'auscultation permet d'entendre les bruits du cœur.

Le 7 mars 1905, l'accouchement se terminait normalement et à terme par la naissance d'une fille vivante et bien portante.

Observation XVI

Inédite

Communiquée par M. le professeur-agrégé Puech

Le 18 octobre 1904, je fus prié par mon confrère et ami, le docteur Héran, de venir voir Mme C..., âgée de 27 ans, enceinte de deux mois, primipare. La nuit précédente Mme C... a été prise brusquement de douleurs très vives dans la fosse illiaque droite avec irradiations dans le pli de l'aine et le membre inférieur droit. Consécutivement il s'est fait par les organes génitaux un très léger écoulement de sang.

Au moment de mon examen, à 5 heures du soir, l'écoulement sanguin est arrêté, mais les douleurs persistent encore, quoique moins violentes que dans la nuit et la matinée ; elles sont réveillées par la pression au niveau de la fosse iliaque droite.

Mme C..., soignée depuis plusieurs mois par mon confrère pour une anémie; est grande et maigre. L'exploration de l'abdomen un peu gênée par la douleur qu'elle provoque, est néanmoins facile. Par le palper et le toucher combinés , il fut aisé de reconnaître sur le bord droit de l'utérus, au voisinage de son fond, une petite tumeur, qu'un vague sillon semble rendre distincte de ce dernier. Cette tumeur est de consistance molle, légèrement mobilisable, et douloureuse à la pression. L'état général est bon ; il n'y a pas d'accélération du pouls pouvant faire songer à une hémorragie interne.

Le diagnostic reste hésitant entre une grossesse extra-utérine et une grossesse avec œuf greffé dans l'angle droit de l'utérus.

Je revis à plusieurs reprises Mme C..., à qui le repos absolu

au lit avait été prescrit. Pendant tout un mois, les douleurs, quoique très atténuées, persistèrent. Il n'y eut plus de reproduction de l'écoulement sanguin.

Au troisième mois, en même temps que les douleurs avaient disparu, nous pûmes constater que la tumeur qui, primitivement paraissait distincte de l'utérus, se confondait de plus en plus avec ce dernier ; au quatrième mois, l'utérus a la forme normale d'un utérus gravide à cette époque de la grossesse.

Mme C... qui, à partir du quatrième mois, a commencé à sortir et à reprendre sa vie habituelle, a conduit sans nouvel incident sa grossesse jusqu'à terme. L'accouchement auquel je présidais, eut lieu le 4 mai : les douleurs avaient commencé la veille au soir vers les 8 heures ; à 2 heures de l'après-midi naissait une petite fillette de petit volume et du poids de 2.850 grammes, qui, nourrie au sein par la mère, s'est parfaitement élevée. Pas d'hémorragie au moment de la délivrance ; mais rétention d'une portion de chorion, décollée de l'amnios, par suite de la rupture tardive de la poche des eaux. Le placenta est légèrement bordé. La portion de membrane retenue fut éliminée le quatrième jour des suites de couches, lesquelles, par ailleurs, évoluèrent sans incidents (plus haute température. 37°4).

Observation XVII

Un nouveau cas de grossesse angulaire. Buffnoir, *Bull. Obst.*, 16 février 1905.

Le 15 septembre 1904. une jeune femme me faisait appeler d'urgence la nuit, à quelques kilomètres de mon domicile. Elle avait été prise, au cours de la journée, dans le bas ventre, du côté droit, de douleurs accompagnées d'une légère perte sanguine et elle avait dû rentrer précipitamment d'un voyage qu'elle avait entrepris deux jours auparavant.

La malade m'apprit qu'elle avait eu ses dernières règles le 25 juin, qu'elle se croyait enceinte et menacée d'un avortement. Elle avait déjà eu une grossesse il y a deux ans qui s'était terminée par la naissance d'une petite fille actuellement bien portante. Une dizaine de jours après l'accouchement, la malade aurait subi une atteinte très grave de grippe à forme gastro-intestinale. Elle s'en serait remise assez rapidement en conservant cependant quelques troubles digestifs. Le retour des règles se serait produit vers le deuxième mois et, depuis lors, leur apparition aurait été normale jusqu'au 25 juin dernier.

Le palper abdominal me permet de constater la présence d'une tumeur à peu près médiane, dépassant la symphyse pubienne de quelques travers de doigts.

Au toucher, je trouvai un col assez mou, en forme d'éteignoir, admettant facilement à son orifice externe la pulpe de l'index, ferme à son orifice interne et d'où s'échappaient quelques gouttes de sang. L'utérus, plus volumineux qu'à l'état normal, était flanqué au niveau de sa corne droite d'une tumeur du même volume que lui à peu près, et dont il était séparé par une dépression, plutôt que par un véritable sillon. Cette tumeur surajoutée était plus molle que le corps utérin et elle se mobilisait avec l'utérus, mais jouissait, en outre, d'une légère mobilité propre. Ces divers signes me firent penser à une grossesse extra-utérine tubaire droite. Le diagnostic ne me satisfaisait cependant pas d'une manière absolue : car je n'avais pas trouvé entre le corps utérin et la grossesse ectopique le sillon très marqué qui les sépare d'ordinaire. Je pensai dès lors que le point d'implantation pouvait bien être la corne utérine droite. Je me contentai de mettre ma malade au repos, de lui faire administrer un lavement laudanisé et je me promis d'exercer sur elle une surveillance attentive.

L'état resta stationnaire pendant une dizaine de jours. Vers le quinzième jour environ j'eus la satisfaction de sentir le corps utérin, devenu plus mou, se confondre avec la tumeur du cul-de-sac droit en une seule masse globuleuse et régulière. L'écoulement sanguin continua à se produire pourtant pendant deux mois environ. A aucun moment il n'y eut d'expulsion de caduque ; le sang, qui pendant les quinze premiers jours était assez rouge, pâlit peu à peu, puis devint brunâtre. L'hémorragie cessa tout à fait après l'issue de deux petits caillots.

A l'heure actuelle, la grossesse continue normalement son cours, et tout fait supposer qu'elle se terminera sans nouvel incident.

Observation XVIII

Soupçon de grossesse extra-utérine : grossesse intra-utérine. Avortement. Dr Ouvrier.

Il s'agit d'une malade, Yvonne T..., qui se présente à la Maternité de l'hôpital Saint-Antoine le 19 mai 1899.

De ses antécédents héréditaires, il n'y a rien à dire. Elle ignore à quel âge elle a marché, a été réglée à 19 ans et demi, irrégulièrement pendant 5 jours. Dans ses antécédents pathologiques, on relève une rougeole à l'âge de cinq ans, et une ovariotomie gauche en 1892 à la Pitié.

Cette femme, scoliotique, a eu trois grossesses antérieures, toutes les trois terminées par des accouchements spontanés à terme, en dépit d'un léger rétrécissement pelvien (angle accessible). A noter que deux de ses grossesses sont postérieures à l'ablation de l'ovaire gauche.

Quatrième grossesse actuelle. — Les dernières règles datent du 13 mars, le 10 mai surviennent des pertes de sang qui font croire au retour de la menstruation suspendue depuis deux mois.

Le 12 mai, la malade expulse deux petits débris qui ressemblent, d'après la description qui en est donnée, à deux fragments de caduque. Depuis cette époque, les pertes n'ont pas cessé.

A son entrée, le 19 mai, M. Bar constate que les annexes sont prolabées du côté droit. L'utérus est fixé.

Le 23 mai, la malade perd toujours du sang.

Le 24 mai, même état. La femme est examinée sous le chloroforme. Au toucher, on sent, à droite, une tumeur produite par la trompe et paraissant due à une grossesse tubaire rompue. La malade est mise au repos. On fait tous les jours un tamponnement vaginal à la gaze iodoformée.

Le 3 juin, la femme est endormie à nouveau. En pratiquant le toucher combiné au palper, on sent très en arrière en haut et à droite une tumeur absolument molle, ayant le volume d'un utérus gravide de deux mois à deux mois et demi.

L'examen du bord droit de cette tumeur montre que celui-ci est tout à fait mou et se continue sans ligne de démarcation avec le bord gauche beaucoup plus dur. M. Bar conclut à un utérus gravide.

Jusqu'au 13 juin, la malade perd tous les jours quelques gouttes de sang. On fait régulièrement tous les jours une toilette vulvaire et on met dans le vagin une mèche de gaze iodoformée.

Le 13 juin, on constate une rétroversion de l'utérus.

Jusqu'au 17 juin l'état reste le même, on conseille la position genu-pectorale à la femme qui continue à perdre assez régulièrement un peu de sang.

Le 18 juin, l'utérus est toujours rétroversé. Le col est derrière la symphyse pubienne.

Le 20 juin, douleurs dans le bas-ventre, céphalée intense. La veille, au soir, la température, jusque-là normale, s'était élevée à 39°. On donne à la malade un grand lavement qui est

suivi d'une garde-robe abondante. Tout rentre dans l'ordre le même jour.

Le 21 juin, plus de douleurs dans le bas-ventre. Le col de l'utérus est toujours en avant, mais le corps est moins rétroversé.

Jusqu'au 8 juillet, l'état reste le même. Presque tous les jours la malade perd un petit peu de sang, elle accuse par deux fois, le 30 juin et le 3 juillet, des douleurs dans le bas-ventre. La position du col ni celle du corps utérin n'ont changé. M. Tissier pense que l'œuf est mort.

9 juillet, le col semble être mieux dans l'axe du vagin.

15 juillet, la position du col n'a pas changé, mais le corps utérin semble remonter. Le cul-de-sac postérieur est plus profond.

16-17-18 juillet, même état. Il n'y a pas eu de pertes.

Le 19, la malade perd une assez grande quantité de sang. Le col est presque au centre de l'excavation.

A dater de ce jour, la femme ne perd plus du tout.

Du 1er au 10 août elle peut se lever.

Il ne se produit pas la plus petite hémorragie. Toute douleur a complètement disparu.

La malade, sur sa demande, quitte la Maternité le 10 août. Elle entre à nouveau le 28 août, perdant un peu de sang.

L'utérus, abaissé, est en rétroversion peu accusée. Le col, au centre de l'excavation, est long, dur, ferme.

Le 4 septembre, en présence du petit volume de l'utérus, M. Tissier décide d'en explorer la cavité. Le col est dilaté avec des tiges de laminaire.

Le 9 septembre, la dilatation est suffisante pour admettre l'index. Le doigt introduit explore attentivement la cavité utérine. Il ne rencontre pas trace d'œuf et ne ramène aucun débris membraneux.

M. Tissier conclut de son examen que la malade a dû expul-

ser l'œuf durant son absence de l'hôpital, entre le 10 et le 28 août.

La femme quitte définitivement l'hôpital en bon état le 12 septembre.

Observation XIX

A. Mercier, *Garrigues medical* News, 12 Décembre 1885.

Premier accouchement le 9 mars 1884 : Forceps, métrite consécutive ; devint enceinte pour la seconde fois en juin 1884. Accouchement prématuré le 1er janvier 1885. Redevient enceinte en mars 1885. Dernières règles du 18 au 21 mars 1885. Vient consulter l'auteur le 21 mai à cause de fortes douleurs dans la fosse iliaque droite. La partie correspondante à la corne utérine droite est tuméfiée et douloureuse au toucher. Le 17 juin, la distance du fond de l'utérus au pubis est de quatre pouces à droite et de trois pouces cinq à gauche.

Le 22, Mme B... est saisie de douleurs intenses et envoie chercher la sage-femme. Orifice du col fermé. Souffle utérin très accentué. La moitié gauche de l'utérus est plane, la moitié droite offre une forme sphérique. La sonde pénètre dans la cavité à 3,5 pouces de profondeur. On peut la tourner facilement dans la moitié gauche de l'utérus. Elle éprouve de la résistance à ses mouvements à droite : son introduction ne donne lieu à aucun épanchement de sang ou de liquide amniotique. Ce diagnostic de grossesse extra-utérine se trouve ainsi confirmé. Après plusieurs séances d'électricité faradique, le 23 juillet, l'utérus offre une forme globulaire ordinaire.

Le 27 juillet, la femme sent pour la première fois, les mouvements du fœtus. L'accouchement a lieu le 31 octobre. Le nouveau-né pèse 5 à 6 livres et succombe 5 heures après sa naissance. Le placenta est petit, mais d'une apparence normale.

BIBLIOGRAPHIE

AUVARD. — Traité pratique d'accouchement.

BAR. — Bulletin de la société d'obstétrique de Paris (5 juillet 1900) Sur une forme irrégulière à l'utérus pouvant devenir une cause d'erreur dans le diagnostic de la grossesse intra-utérine à son début.

BAR. — Société d'obstétrique de Paris (20 mars 1902). Note sur la greffe de l'œuf dans une corne utérine.

BAR. - Société d'obstétrique de Paris (nov. 1903). Insertion de l'œuf dans une corne utérine et avortement.

BOUSQUET. — Thèse de Montpellier 1902. Grossesse et accouchement dans les malformations utérines.

BRAUN. — Über fruhdiagnose der gravidität. Wiener Klin Woch. 1879, p. 143 et Geb. ginœk Gesellschaft in Wien, 24 janv. 1899.

BRINDEAU. — Société d'obstétriq. de Paris (novembre 1903).

BAYER. — Beitrage zur Geburtskund und gynecologie.

BONNAIRE. — De la valeur de l'exploration du corps de l'utérus dans le diagnostic précoce de la grossesse. (L'Obstétrique, septembre 1903, p. 341.)

BUFFNOIR. — Un nouveau cas de grossesse angulaire. (Société d'obstétrique, 1905.)

DAVID. — Grossesses intra-utérines prises pour extra-utérines. Montpellier 1901.

DICKINSON. — The diagnosis of pregnancy between the second an eighth week bimanuel examination

FIEUX. — Revue mensuelle de gynécologie, obstétrique et pédiatrie. Bordeaux, 1900, p. 565.

Fieux. — Grossesse développée dans un utérus anté-latéro-fléchi. Annales de gynécologie, obstétrique et pédiatrie, décembre 1904.

Garrigues. — Medical News, 12 décembre 1885.

Hegar. — Diagnose der fruehsten Schwangerschaftperiode.

Th. Landau. — Die diagnose der Schwangerschaft in den ersten Monat. Deùtsche medicinische Wochenschrift, 1893.

Landau. — Berlin Klin. Woch, 1890.

Labadie, Lagrave et Legueu. — Gynécologie.

Lepage. — Diagnostic de la grossesse extra-utérine. Tabl. méd. 1889, n° 22.

Mortagne. — Bulletin de la Société d'obstétrique de Paris, 19 nov. 1903. Difficulté du diagnostic au début d'une grossesse avec forme anormale de l'utérus.

Maygrier. — Terminaison et traitement de la grossesse extra-utérine. Th d'agrégation. Paris, 1886.

Muret. — Diagnostic différentiel de la grossesse utérine. Revue de gyn. et chir. abdom. 1898, p. 947.

Mercier. — Les ruptures spontanées de l'utérus gravide dans leurs rapports avec les grossesses interstitielles. Thèse de Paris, 1898.

Ouvrier. — Sur une forme anormale de l'utérus au début de la grossesse. Th. de Paris, 1900.

Petrona Ouzounova. — Contribution à l'étude de la latéro-flexion de l'utérus gravide. Thèse de Lyon 1897-98.

Pinard. — Signes diagnostic et traitement de la grossesse ectopique après le sixième mois. Semaine médic. 1894.

Pozzi. — Traité de gynécologie.

Puech. — Société de médecine et de chirurgie de Montpellier, 19 avril 1893.

Puech. — Montpellier médical, 1904.

Puech. — Gazette des hôpitaux, 1er décembre 1904 De la grossesse angulaire.

Stoutier — Latéro-flexion droite ayant fait croire à une grossesse extra-utérine. Annales de gynécol. 1er semestre 1901, p. 127.

Tibemont, Dessaigne et Lepage. — Précis d'obstétrique.

Schwab. — Bulletin de la société d'obstétrique de Paris, 19 novembre 1904, p. 447.

PAUL SEGOND. — Gros esse utérine prise pour une gross sse extra-utérine grâce à la fixation de l'utérus gravide en latéro-version gauche. (Communicâtion à la Société d'obst. de gyn. et pédiatrie de Paris, 7 déc. 1900.)

SONNTAG. — Ueber Consistenz und Elasticitätv rhältnisse des Uterùs wahrend der Schwangerschaff, geburt und Wochebselt. Internationaler medicinischer congress in Moskaù, 1897.

TAINTURIER. — Etiologie des grossesses extra-utérines. Th de Paris 1895.

TARNIER ET BUDIN. — Traité d'accouchement, tome II.

TARNIER ET CHANTREUIL. — Traité de l'art des accouchements.

TÉDENAT. — Montpellier médical, 1893.

TURNER. — Edinburg medical journal (mai 1866).

VINTER. — Lehrbuch der gynäkologichen diagnostic, 1896.

VARNIER. — Utérus gravide en latéro flexion pris pour un kyste de l'ovaire. Annales de gynécologie et d'obstétrique, 1er semestre 1901, p. 119.

VINEBERG. — New-York obstetrical society Discussion sur une communication de Malcolm Mc Lean sur : Interstitial pregnancy simulating pelvic tumor ; celiotomy (1895).

WARIN. — De la grossesse développée dans une corne utérine rudimentaire et tubo-utérine. Paris 1899.

WASSILIEFF. — De la grossesse angulaire, son importance physiologique et pathologique. Bulletin de la Société d'obstétrique de Paris, 17 décembre 1903,

WINN. — Utérus bicorne et grossesse. Boston medical journal, 1900.

Vu et permis d'imprimer :
Montpellier, le 18 janvier 1906.
Pr Le Recteur,
Le Vice-Président du Conseil de l'Université,
G. MASSOL.

Vu et approuvé :
Montpellier, le 18 janvier 1906.
Le Doyen,
MAIRET.

SERMENT

En présence des Maîtres de cette Ecole, de mes chers condisciples, et devant l'effigie d'Hippocrate, je promets et je jure, au nom de l'Être suprême, d'être fidèle aux lois de l'honneur et de la probité dans l'exercice de la Médecine. Je donnerai mes soins gratuits à l'indigent, et n'exigerai jamais un salaire au-dessus de mon travail. Admis dans l'intérieur des maisons, mes yeux ne verront pas ce qui s'y passe ; ma langue taira les secrets qui me seront confiés, et mon état ne servira pas à corrompre les mœurs ni à favoriser le crime. Respectueux et reconnaissant envers mes Maîtres, je rendrai à leurs enfants l'instruction que j'ai reçue de leurs pères.

Que les hommes m'accordent leur estime si je suis fidèle à mes promesses ! Que je sois couvert d'opprobre et méprisé de mes confrères si j'y manque !